28 D.342

BOSTON
MEDICAL LIBRARY
8 THE FENWAY

628

DER

ELECTROMAGNET

IN DER

AUGENHEILKUNDE.

EINE MONOGRAPHIE

VON

Prof. Dr. J. HIRSCHBERG

IN BERLIN.

MIT 17 ABBILDUNGEN IM TEXT.

LEIPZIG,

VERLAG VON VEIT & COMP.

1885.

4754

Das Recht der Herausgabe von Uebersetzungen vorbehalten.

Druck von Metzger & Wittig in Leipzig.

HERRN GEHEIMRATH

PROF. DR. E. DU BOIS-REYMOND

SEINEM HOCHVEREHRTEN LEHRER

IN DER PHYSIOLOGIE UND MEDICINISCHEN PHYSIK

GEWIDMET

VOM

VERFASSER.

VORWORT.

Die kleine Schrift, welche ich dem ärztlichen Publicum vorlege, verfolgt eine rein praktische Richtung. Die Zahl von 33 Magnetoperationen, die ich selber in etwa 5 Jahren ausgeführt, zum grossen Theil mit eclatantem Erfolge, auch für dauernde Erhaltung der Sehkraft des verletzten Auges, beweist denn doch, wie mir scheint, dass dieses Gebiet der Ophthalmochirurgie, welches bisher in den Lehrbüchern fast ganz mit Stillschweigen übergangen worden und vorläufig erst in dem poetischen Stil der Inauguraldissertationen gepriesen wird, mehr als eine blosse Curiosität darstellt, nämlich einen der wichtigsten Theile unserer Thätigkeit, welcher besonders jenen zu Gute kommt, die für uns die schwere und nothwendige Arbeit der modernen Industrie zu leisten haben, und für deren Wohlergehen gerade jetzt in unserem Vaterlande mit der Regierung die verschiedensten Stände des Volkes im edelsten Wetteifer zu wirken bemüht sind.

Berlin, April 1885.

Der Verfasser.

INHALT.

Seite

Erstes Kapitel. Historische Einleitung 1

Zweites Kapitel. Eigene Beobachtungen 7

I. Eisensplitter im Hornhautparenchym 15

II. Eisensplitter in der vorderen Augenkammer 20

III. Eisensplitter in der Iris 22

IV. Eisensplitter in der Linse 26

V. Eisensplitter im Glaskörper 34

VI. Eisensplitter in der Retina 79

Drittes Kapitel. Literaturübersicht 90

Erstes Kapitel.

Historische Einleitung.

I. Die wirklichen Erfolge der Magnetextraction von Eisensplittern aus dem Auge sind ziemlich jung, nämlich kaum über 12 Jahre alt; die Geschichte des Gegenstandes aber reicht um ein Vierteljahrtausend zurück.

Bekanntlich war es unser Landsmann Fabricius[1] aus Hilden bei Cöln, welcher zuerst, auf den Rath seiner Frau, mit Hilfe des Magnetsteines einen kleinen Eisensplitter aus den oberflächlichen Hornhautschichten entfernte.[2] Auf dieselbe Idee kam im vorigen Jahrhundert Morgagni[3], welcher einen Eisensplitter aus einem

[1] † 1634 zu Bern.

[2] Fabricii Hildani Opera observat. & curationum, Francofurti 1646, centur. V. observ. 21. Rusticus quidam . . ., cum chalybem (einen Feuerstahl) apud mercatorem emeret, . . . et proïnde frustum contra frustum allideret; scintilla ipsi in illam corneae partem, ubi iris conspicitur, prosiliit ibidemque membranae firmiter inhaesit idque non sine dolore maximo. . . . (Post plures dies) venit ad me . . . Primo instrumentis . . . per aliquot dies tentavi . . . sed operam et oleum perdidi. En uxor mea remedium longe aptissimum excogitat. Interim enim, dum ego ambabus manibus palpebras aperio, illa magnetem oculo, quam proxime aeger id sufferre potuit, admovet. Id quum aliquoties et repetitis vicibus fecissemus, tandem scoria ex oculo nobis omnibus videntibus prosiliit. Postea applicato collyrio anodyno brevi convaluit (Fall 1). (Die Krankengeschichten, welche ich als Beweismaterial aus der Literatur und aus meinen Journalen gesammelt, sind fortlaufend numerirt und werden im Text nach diesen Nummern citirt. Die Nummer steht in Klammern am Schluss jeder Krankengeschichte.) Von hohem Interesse ist noch die Bemerkung: Ante operationem omnes anguli lapidis examinandi sunt, ne pars illa, quae ferrum repellit, oculo adhibeatur.

[3] J. B. Morgagni, de sedibus et causis morborum, Hebroduni 1779, I. p. p. 215 (Epist. XIII, §§ 21 & 22): Nisi autem (scoria) per se excidisset, mag-

kleinen Hornhautabscess mit dem Magneten, allerdings vergeblich, zu entfernen suchte und dieses Verfahren für ähnliche Fälle dringend anempfahl. Natürlich ist gerade in diesen Fällen, wo der Splitter in den oberflächlichen Lagen der Hornhaut sitzt, der Magnet meist überflüssig, da nach passender Fixation des Augapfels eine gewöhnliche Staarnadel das Gewünschte leistet; und nicht einmal sehr geeignet, da im Verhältniss zu der Kleinheit der eingepflanzten Eisentheile der Widerstand recht bedeutend zu sein pflegt.

Aber aus naheliegenden Gründen beschäftigte man sich zuvörderst mit den an der Oberfläche des Auges wahrnehmbaren Splittern: so gelang es dem englischen Arzte Dr. Milhes (1745), ein Eisenstückchen aus der Hornhaut zu entfernen.[1]

II. Es ist schwierig nachzuweisen, wer zuerst mit dem Magneten in's Augeninnere eingegangen ist, um Eisensplitter herauszubefördern. Ich habe viele Lehrbücher der Augenheilkunde aus der vorophthalmoscopischen Aera durchgesehen, aber nur allein bei Himly[2] eine Erwähnung des Magneten gefunden: „Man kann versuchen, mit Hilfe des Magneten ein Stückchen Eisen zu extrahiren, welches in die Vorderkammer gelangt ist, falls dasselbe noch nach Aussen hervorragt, aber nicht weit genug, um mit einer Zange gefasst zu werden.“ Himly führt einen Fall von Dr. Meyer[3] in

---

netem rursus experiri in animo erat, firmato per aptum instrumentum oculo, ne moleste adeo cum scorio attraheretur. (Eine überflüssige Befürchtung.) Vides, ut ex magneticae attractionis, sicuti vocant, in speciem inutili . . . quae inde existere utilitas interdum possit et ad diagnoscendam morbi causam (was Pooley 1880 wieder versucht hat) et ad tollendam. Nihil enim dubii est, quin ejusmodi scoriae aut inter initia, quum fibrae nondum constrictae sunt, aut postea, quum laxantur, facile possint eximi magnetis ope, aut saltem ita demoveri, ut, nisi per se excidant, volsellis queant apprehendi. Neque haec in oculo tantum dico, sed in quacumque cui forte infixae fuerint parte (2).

[1] I applied the loadstone and immediately the piece of iron flew out (3). — (Dr. S. Milhes 1745. Citirt von Snell, im British medic. Journal, den 17. Juli 1880.)

[2] Die Krankheiten und Missbildungen des Auges von Dr. Karl Himly. Herausgegeben von Dr. E. A. W. Himly. Berlin 1843. II, p. 95. Karl Himly starb 1837. Seine Vorlesungen wurden von seinem Sohne herausgegeben, dem jene Notiz angehört, wie aus der Klammer [ ] deutlich hervorgeht.

[3] Medic. Zeitung vom Verein für Heilkunde in Preussen 1842, 11. Ich habe das Original nachgesehen; dasselbe giebt aber keine weiteren Einzelheiten.

Minden an, dem es gelang, mit einem 30 Pfund tragenden Magneten ein langes, schmales Stahlstück herauszuziehen, welches in heissem Zustand die Sclerotica hinter der Iris durchbohrt hatte. Die nachfolgende Entzündung wurde geheilt (4).

Wenn auch der Splitter im Innern des Auges verborgen war, so ist doch der Chirurg mit dem mächtigen Magnet natürlich nicht ins Augeninnere eingegangen.

Von Vielen wird in letzterer Hinsicht Hrn. Dixon[1] die Priorität zugeschrieben, jedoch mit Unrecht; denn er hat den Magneten nur benutzt, um den im Augeninnern befindlichen Eisensplitter an die Augapfelhülle heran-, nicht aber um ihn herauszuziehen.

„Da der Glaskörperfaden dem Fremdkörper eine gewisse Beweglichkeit gestattete, kam man darauf, die magnetische Anziehungskraft zu benutzen, um ihn näher an die Oberfläche zu ziehen. Ein kräftiger Magnet wurde versucht; aber seine Wirkung auf den Fremdkörper, die sehr entschieden hervortrat, war keineswegs nützlich: denn der Splitter verbarg sich sofort hinter der Iris, wenn er einwärts gezogen wurde, und wenn auswärts, kam er in Contact mit der Krystalllinse. Endlich wurde mit Jäger's Lanzenmesser ein Scleroticalschnitt (innen unten) vor und parallel dem Aequator angelegt, Assalini's Pincette eingeführt und nach zwei fruchtlosen Versuchen der Splitter gefasst und herausgezogen. Er wog $^1/_4$ Gran (= 15 Milligramm). Der Patient las feinen Druck nach drei Monaten“ (5).

Ich möchte noch kurz hervorheben, dass in diesem Falle (5) das linke Auge eines 24jährigen Böttchers am 2. December 1858 verletzt war, indem beim Hämmern auf den eisernen Reifen eines Fasses ein Stück von dem Meissel abflog.[2] Der Fremdkörper war durch das Lid und oben nahe der Hornhaut durch die Sclera eingedrungen. Reizlose Heilung. Der Splitter wurde mit dem Augenspiegel entdeckt, war aber auch mit blossem Auge sichtbar. Operation ohne Narcose am 30. December 1858.

Auch White-Cooper[3] hat den Magneten nur der Wunde angelegt, wie Meyer aus Minden, nicht eingeführt. „Am 18. Mai 1859

[1] Ophth. Hosp. Reports I, 282, 1858.

[2] Vgl. Fall 25, den 13. meiner eigenen Beobachtungsreihe.

[3] Lancet 1859, I, p. 388.

kam ein 14jähriges Mädchen zur Aufnahme. Tags zuvor stand sie nahe ihrem Vater, als dieser gehärtetes Eisen auf der Drehbank bearbeitete; ein Splitter traf ihr linkes Auge, das seither schmerzhaft, aber nicht amblyopisch. Der Splitter stak in der Iris zwischen oberem Ciliar- und Pupillarrand. Vorderkammer voll und keine Hornhautnarbe aufzufinden. — Das Auge wurde atropinisirt, wodurch der Fremdkörper dem Hornhautrande näher kam; Patientin chloroformirt, gegenüber[1] dem Fremdkörper ein ausreichender Hornhautschnitt verrichtet und diesem der Magnet angelegt, an den sofort der Fremdkörper sich befestigte. Das Auge war in einer Woche geheilt" (6).

III. Dr. Mac Keown[2] in Belfast (1874) ist nach meiner Ueberzeugung der Erste, welcher mit dem Magneten in den Glaskörper einging und mit Erfolg den Eisensplitter extrahirte, also das magnetische Verfahren auf Fälle ausdehnte, die mittelst der gewöhnlichen, mechanisch wirkenden Instrumente, wie Löffel, Haken, Pincette, nicht mit Sicherheit operirt werden können. Er bediente sich eines stählernen Magnetstabes mit zugespitzten Enden und zwar 1) zur Extraction, 2) zur Sondirung, 3) zur genaueren Diagnose; er hielt den Magneten an die Aussenfläche des Auges und sah zu, ob er den verdächtigen Fremdkörper in Bewegung setzte.

Nach seiner Ansicht ist der Magnet unnöthig und unpassend, um Fremdkörper von der Hornhautoberfläche zu entfernen; und die Fälle, in denen der Fremdkörper sich in der vorderen Hälfte des Augapfels befindet, erfordern gemeinhin nicht die Anwendung des Magneten.

Mac Keown hat die folgenden Fälle beobachtet und veröffentlicht:

1) Einem 15jährigen wurde das rechte Auge von einem Stück Eisen verwundet, das vom Hammer abflog. Am folgenden Tage (21. November 1873) zählte das verletzte Auge noch die Finger. Wunde der Hornhaut vom Centrum bis zur Peripherie. Iris am Pupillarrand eingeschnitten. Linse nicht getrübt. Flocken im Glas-

[1] „opposite" soll wohl hier bedeuten: gerade vor.

[2] British med. Journal 1874, den 20. Juni p. 800 und 1878, den 24. Mai p. 644. Dublin Journ. of med. Science 1876. I. 201—210. Mehrere Briefe an den Vf. — Snell's Citat „Lancet 1871, II, p. 253" konnte ich nicht verificiren.

körper schläfenwärts, aus deren unterem Theil gelegentlich Silberglanz gewonnen wurde. Medientrübung und starke Schmerzen am folgenden Tag. Dr. Andrew lieh[1] dem Chirurgen einen Stabmagneten, 8‴ lang, 1‴ breit, 1‴ dick und an beiden Enden in eine stumpfe Spitze ausgezogen. Nachdem Patient aetheresirt worden, machte Mc. Keown einen Einschnitt, $2^1/_2$‴ vom lateralen Hornhautrande parallel zu demselben, führte eine Irispincette in den Glaskörperraum, konnte aber den Fremdkörper damit nicht fassen. Hierauf senkte er die eine Spitze des Magneten in den Glaskörper nach hinten. Das Eisenstückchen wurde sofort angezogen, aber an den Wundrändern zwei Mal abgestreift, beim dritten Versuch jedoch hervorgezogen. Es wog $^1/_2$ Gran (= 30 Milligramm). Die Medien klärten sich rasch auf. Die Linse blieb durchsichtig. Der Glaskörper zeigte nur einen zarten Strang. G. F. normal, bis auf einen kleinen Defect an der Nasenseite.[2] Das Auge las Sn. 2 in 1'. Nach einigen Monaten befand Patient sich völlig wohl (7).

2) Ein 30jähriger kam im September 1875. Zackige Wunde in der Hornhaut und dem medialen Theil der Sclera. $^1/_4$‴ lang. Linse getrübt. Die zerrissene und in der Wunde steckende Iris wurde abgeschnitten. Der Magnet wurde in den Glaskörper eingeführt und das Eisen sofort durch den Klang (Click) entdeckt und nach Erweiterung der Wunde herausgezogen (150 Milligramm). Schrumpfung des Augapfels folgte. Enucleation angerathen, jedoch abgelehnt (8).

3) In einem Fall von Verletzung wurde eine dunkle Masse mit glänzenden Rändern im Glaskörper entdeckt. Ein Assistent hielt einen kräftigen Magneten dicht an das Auge, eine zitternde Bewegung des Fremdkörpers wurde beobachtet. Die Entfernung war

[1] Mc. Keown ging es wie dem Vf., dass er im ersten Fall — einen Magneten leihen musste.

[2] Entsprechend den beim Einschnitt durchtrennten Sehnervenfasern, möchte man annehmen. Aber der Schnitt lag $5^1/_2$ mm lateralwärts vom Hornhautrande: und erst 12 mm lateralwärts, 8 mm medianwärts vom Hornhautrande beginnt die lichtpercipirende Retina. (Donders, A. f. O. XXIII, 2, 250—270. C. Bl. f. A. 1877, p. 202—205.) Folglich kommt die mechanische Verletzung des hinter dem Schnitt belegenen Netzhauttheiles in Betracht, da entzündliche Entartung wegen der reizlosen Heilung auszuschliessen. Vgl. Fall 24, den 12. meiner Reihe. Der Ref. in Nagel's Jahresbericht für 1874 bezog den G. F.-Defect irriger Weise auf Netzhautablösung!

schwierig, doch endlich erfolgreich (20 Milligramm). Am anderen Tage starke Entzündung, schliesslich Enucleation (8).

4) Ein zweifelhafter Fremdkörper war in der Iris sichtbar. Ein Magnet wurde dicht an die Hornhaut gehalten und nach verschiedenen Richtungen bewegt; hierbei veränderte die Pupille ihre Form. Peripherer Hornhautschnitt, Einführung der Magnetspitze. Sofort wurde der Iristheil, welcher den Fremdkörper enthielt, durch die Wunde gezogen und mit der Scheere abgeschnitten (10).

5) Ein 24jähriger kam am 26. Januar 1877. Verletzung drei Tage zuvor. Ein Metallstück stak in der Iris, am lateralen Rande der Pupille, welcher durch frisches Exudat mit der Linse verklebt war. Umschriebene Trübung der letzteren. Kleiner Hornhautschnitt, Irispincette eingeführt, jedoch vergeblich. Jetzt wurde die Magnetspitze eingeführt und das Metall sofort herausgezogen. Während der einmonatlichen Beobachtungsdauer nahm die Irisentzündung nicht zu (11).

6) Ein Müller kam $^3/_4$ Stunde nach der Verletzung. Kleine Wunde an der Sclerocornealgrenze. Fremdkörper mit dem Augenspiegel nicht sichtbar. Vorsichtige Einführung des Magneten und Extraction des dünnen Eisenplättchens (12).

In einem Briefe, den Hr. Mc. Keown am 24. Juli 1878 an den Vf. richtete, steht der folgende Satz: „Es ist wunderbar, dass bisher andere Augenärzte den Magneten noch nicht ausgiebig angewendet haben.“ Mit grosser Genugthuung ersehe ich, dass der Belfaster College, dem die Augenheilkunde auf diesem Gebiete so grossen Dank schuldet, neuerdings den Stabmagneten zu Gunsten des von mir eingeführten Electromagneten aufgegeben hat. Auf seine neueren Beobachtungen werde ich im dritten Capitel zurückkommen.

Zweites Kapitel.

Eigene Beobachtungen.

A. Ich selber hatte in der Klinik meines hochverehrten Lehrers A. v. Graefe keinen Fall von Magnetextraction gesehen und über diesen Gegenstand nur spöttische Bemerkungen gehört, Anspielungen auf das morgenländische Märchen von der Magnetberginsel, welche die eisernen Nägel aus den Planken der vorbeisegelnden Schiffe herauszieht. Die Literatur des Gegenstandes war uns allen ziemlich unbekannt[1]; denn die Fälle von Meyer und White-Cooper waren doch entschieden ermuthigend und nöthigenfalls durch Thierversuche leicht zu bestätigen.

In den ersten Jahren meiner Praxis bediente ich mich nur der mechanischen Instrumente zur gelegentlichen Entfernung von Eisensplittern aus dem Augeninnern. Im Jahre 1875 schritt ich vor Kenntnissnahme der Mc. Keown'schen Beobachtungen zur Ex-Extraction eines Eisensplitters aus dem Glaskörper. Das Instrument, das Hr. College Brecht mir freundlichst geliehen — ein kleiner Hufeisenelectromagnet mit ankerförmig vorgelegter Pincettenbranche — versagte, die gewöhnliche Pincette holte den Fremd-

[1] Auch v. Hasner, der 1873 in seinen Beitr. z. Phys. u. Pathol. des Auges p. 79 eine magnetische Pincette empfiehlt zur Entfernung von oberflächlich in der Hornhaut sitzenden Fremdkörpern und dabei bemerkt, dass magnetisirte Staarmesser schon einige Wirkung entfalten, spricht gar nicht von der Magnetextraction der im Augeninnern sitzenden Fremdkörper. Und in Nagel's Jahresbericht für 1874, p. 579 (erschienen 1876) macht der Ref. von Mc. Keown's Fall keine andere Bemerkung, als die offenbar unrichtige, dass die kleine nasale G. F.-Beschränkung wohl auf beginnende Netzhautablösung zu beziehen sei: während Horner 1876 (Bericht über die Verwaltung des Med. Wesens in Zürich) den Ansichten von Mc. Keown beitritt. Ueberhaupt lassen die Kritiken in dem oben genannten Jahresbericht, soweit sie den Electromagnet betreffen, Manches zu wünschen übrig. Selbst deutsch geschriebene Artikel scheint der Hr. Ref. nicht immer genau gelesen zu haben.

körper, aber das Resultat war ungünstig. (Siehe unten Fall 34.) Seit dieser Zeit beschäftigte ich mich eingehender mit dem Gegen-

Fig. 1.

stand, den ich in meinen Vorlesungen besprach und durch Versuche, auch am Auge des lebenden Kaninchens[1], erläuterte.

[1] Seit dem Beginn meiner Lehrthätigkeit (1869) pflege ich die intraocularen Operationen, namentlich die Iridectomie und den Staarschnitt, den Schülern nur am lebenden Kaninchen einzuüben. Albinotische Thiere sind am besten. Die Narkose wird unter einer Glasglocke, in der ein grosser, mit Aether getränkter Schwamm hängt, eingeleitet. — In das lebende Kaninchenauge führte ich, sei es in die Vorderkammer, sei es in den Glaskörperraum, die durch Operation aus dem menschlichen Auge gewonnenen Eisensplitter oder ähnliche ein und liess dieselben mit Hilfe des Magneten wieder herausziehen. Auch Mc'Keown hat Thierversuche angestellt und gefunden, dass der Magnet Eisen durch den zertheilten Glaskörper von der einen Seite des Auges zur an-

Nachdem mir dann 1879 ein schwieriger Operationsfall am Menschen vollkommen geglückt war, habe ich im Laufe der letzten 5 Jahre noch 32 Magnetoperationen ausgeführt, welche den Nutzen der Methode über jeden Zweifel erheben und zusammen mit den erstgenannten sogleich ausführlich mitgetheilt werden sollen.

B. Zunächst liess ich mir von Hrn. P. Dörffel in Berlin 1877 ein brauchbares Instrument construiren. (Vgl. Figur 1.)

Dasselbe ist einfach, handlich und kräftig genug für alle dem Augenarzt vorkommenden Fälle.[1] Die electromotorische Kraft wird von einem Zink-Kohle-Element geliefert, wie es jeder Arzt zu seiner Verfügung hat oder leicht beschaffen kann. (Die Flüssigkeitsmenge beträgt 1,5 Liter, der Flächenraum der eingetauchten Zinkplatte 56, der Kohlenplatte 72 qucm. Natürlich wird erst unmittelbar vor der Anwendung die Zinkkohleplatte in die Flüssigkeit getaucht.[2]) Von dem Element gehen zwei biegsame Zuleitungsdrähte aus und in die Spirale des isolirten Kupferdrahts über, welche den Eisenkern des Magneten umgiebt; das Ganze ist in ein Ebenholzkästchen eingeschlossen. Da mehrere Collegen nach meinen Angaben ein derartiges Instrument anfertigen liessen, so möchte ich noch hervorheben, dass der Draht der Spirale, die um den Eisenkern in 5—6 Lagen gewickelt ist, nicht zu dünn sein darf (nicht dünner als 1 mm), damit nicht zu grosser Widerstand der sofortigen Entfaltung der electromotorischen Kraft sich entgegenstelle; und dass der Kern, der eine Wandstärke von 8 mm besitzt, aus ganz reinem, weichem Eisen bestehen muss, damit der Magnetismus sofort inducirt werde. Die beiden Enden des Kernes sind gebogen, zur bequemeren Einführung in's Augeninnere, das eine $2^1/_2$ mm, das andere $1^1/_2$ mm dick. Für gewöhnlich wird das dickere Ende benutzt; unter Umständen, namentlich bei der Operation innerhalb

deren herüber zieht, aber nicht durch den normalen Glaskörper oder durch die zarteste Haut des Auges hindurch.

[1] Preis 30 Mark. — Einige englische Fachgenossen, deren eigene Instrumente das meinige nachahmten, haben das letztere gelegentlich, aber irrthümlich kritisirt. Die beste Antikritik ist der Erfolg.

[2] Das Element ist recht haltbar, jedoch Erneuerung von Zeit zu Zeit nöthig. Ich besitze, wegen der zahlreichen Operationen, natürlich ein Reserve-Element und probire seine Wirksamkeit, je nachdem der Fall ist, entweder am Tage vor der Operation oder unmittelbar vor letzterer. Unterlässt man diese Vorsicht, so kann die „Maschine" im Augenblicke des Gebrauches versagen, wie das z. B. Snell in sehr unliebsamer Weise erlebt hat.

der Linsenkapsel, kann auch das dünnere in Frage kommen. Die vier Schrauben müssen recht kräftig angezogen werden. Der Apparat wird unmittelbar vor der Operation probirt, dann die Zinkkohleplatte aus der Flüssigkeit emporgehoben und die beiden Enden, die zur Einführung in's Auge dienen, auf das Allersorgfältigste mit absolutem Alkohol gereinigt, während zum Reinigen des Auges selber, vor und nach der Operation, und zum Verband die 5% Lösung von Natron benzoïcum oder neuerdings von Sublimat $^1/_{10000}$ oder $^1/_{5000}$ benutzt wird. Unmittelbar vor dem Moment, wo man den Magneten einführen will, wird von einem Gehilfen die Zink-Kohleplatte herabgelassen und die Flüssigkeit des Elements umgeschüttelt. Der Apparat trägt an dem dickeren Ende 150 bis 200 gr Eisen. Dies ist mehr als genügend, um die erfahrungsgemäss im Augeninnern vorkommenden Eisensplitter von 10—30 Milligramm (in Ausnahmefällen von 1—3 mgr einerseits, von 150—250 und selbst 500 mgr andererseits) zu extrahiren.

Schon im ersten Beginne meiner Versuche, als das benutzte Exemplar nur 50 gr Eisen trug, habe ich mich überzeugt, dass Eisen- und Stahlsplitter von 1—5 mm Länge aus einer Entfernung von 5 mm und darüber angezogen werden, selbst wenn sie in eine Lösung von Gummi oder Eiweiss oder in Glaskörpersubstanz getaucht sind. Wenn aber der Widerstand sehr beträchtlich ist, z. B. wenn man einen schwachen Eisensplitter zwei Mal durch ein Blatt Papier hindurch gesteckt hat, um die feste Einpflanzung in die Augenhäute in einfacher Weise experimentell nachzuahmen; so stösst die Extraction auf erhebliche Schwierigkeiten.

Ich bin mit dem Apparate immer zufriedener geworden, je länger ich damit arbeitete und je grösser meine klinische Erfahrung geworden. Ein Versagen der magnetischen Kraft habe ich nie erlebt; das kann bei richtiger Construction des Instruments und richtiger Handhabung nicht vorkommen. Eine Complication durch Einführung eines Stromwenders ist unnöthig. Man hat hervorgehoben, dass ein Eisen- oder Stahlstück im Innern des Auges magnetisch sein kann, so dass es abgestossen, nicht angezogen wird, wenn z. B. seinem Nordpol der Nordpol des Instruments angenähert wird. Die Idee ist nicht neu, sondern, wie wir oben gesehen, schon von der Frau des Fabricius Hildanus ausgesprochen; aber durchaus irrthümlich. Man nehme ein kleines Stück gehämmerten Eisens oder Stahl, z. B. eines, das man durch Extraction aus dem Auge

genommen, oder eine neue stählerne Schreibfeder oder ein Stück einer solchen, und magnetisire dasselbe durch Anziehung an das eine Ende des Magneten, reisse es ab und nähere ihm das andere Ende des Magneten an: sofort wird es mit derselben Leichtigkeit angezogen wie jenes, namentlich wenn man zu diesem Versuch einen Magneten mit gleich dicken Enden verwendet. Sodann kann man sich leicht durch den Versuch überzeugen, dass, wenn der Magnet gegeben ist, eine blosse Verstärkung des Elements über ein gewisses, in unserem Apparat schon erreichtes Maximum hinaus, die Tragfähigkeit bez. Attractionskraft nicht wesentlich mehr steigert, da eben die Magnetisirbarkeit einer gegebenen Eisenmasse ihre bestimmte Grenze hat.

Vor Kurzem sandte ich das Instrument, das ich in den letzten Jahren benutzt, und das mir für die Mehrzahl meiner Operationen gedient, zur Prüfung an Hrn. Dr. Aron, Docent der Physik an hiesiger Universität, welcher so freundlich war, mir den folgenden Brief zu übersenden:

Berlin, den 31. December 1884.

„Ihr Apparat ist für die vorliegenden Verhältnisse vollständig zweckmässig construirt, weil der Eisenkern bis zum Maximum magnetisirt wird, selbst dann, wenn das Element durch einige Benutzung an Kraft verliert. Mit diesem Eisenkern können Sie durch keine Wickelung und kein Element mehr Wirkung erzielen. Grössere Wirkung lässt sich nur dann erreichen, wenn Sie einen stärkeren oder längeren Eisenkern wählen, soweit dies mit den Bedingungen für die Handlichkeit[1] des Apparates vereinbar ist. Dr. H. Aron."

Der klinische Theil wird zeigen, dass der einfache und handliche Apparat alles leistet, was man vernünftiger Weise von ihm verlangen kann. Exacte Diagnose und richtige, prompte Operation sind die Hauptsache. Die kleinen Splitter, die im Innern des Auges angetroffen werden, folgen dann leicht dem sanften Zuge des kleinen Electromagneten, der, bei einem Gewicht von 250 gr, bei einer Länge von $7\frac{1}{2}$", einer Breite von $1\frac{1}{4}$" bequem von der Rechten des Operateurs gehandhabt wird.

[1] „Event. würden Sie besser thun, den Kern stärker zu nehmen, um, wenn die Dimensionen nicht überschritten werden sollen, an der Wickelung zu sparen."

Nicht, weil ich Grund hatte, mit meinen Instrumente unzufrieden zu sein, sondern aus besonderer Vorliebe für den Gegenstand habe ich mir neuerdings noch ein zweites Modell von Herrn P. Dörffel construiren lassen, welches aus einer kleinen zum Element verbundenen Tauchbatterie[1] von 5 Zellen und einem Magneten von nahezu $^1/_2$ Kilo Gewicht besteht und bis zu 570 gr trägt.[2] Beigegeben ist ein ganzes Arsenal der verschiedensten gebogenen und graden, kürzeren und längeren, dünneren und dickeren Endstücken, so dass derjenige, welcher Variation liebt, nicht erst nöthig hat, wie es neulich in Manchester geschehen (F. 114), von dem verletzten Schmidt selber das gewünschte Endstück sich anfertigen zu lassen! Die Zuleitungsdrähte sind, was das Hantiren mit dem Apparat auch wesentlich erleichtert, im grössten Theile ihres Verlaufes zu einem Kabel vereinigt.

Wollte man noch stärkere Wirkung, so müsste das Gewicht der Magneten erheblich gesteigert werden, wodurch natürlich die Handlichkeit wesentlich leidet. Voltolini[3], dessen magnetischer Extraktion einer Nähnadel aus der Trachea ich meine volle Anerkennung zolle, kann mich nicht überzeugen, dass sein grosser Magnet, der mit der Tauchbatterie verbunden, 20 Pfund hebt, für die Augenheilkunde unerlässlich oder nützlich; und dass das Eingehen in das Auge gefährlich und durch das Anlegen des Magneten an die Schnittwunde des Augapfels zu ersetzen sei: den Beweis ist er schuldig geblieben, da er selber nicht eine Augenoperation verrichtet und auch die in der Literatur niedergelegten nicht kritisch verwerthet hat.

Ernste Schwierigkeiten bestehen heutzutage, nachdem genügende

---

[1] Für Ansetzung der Chromsäurelösung dient folgendes Recept: Ein Liter der erregenden Flüssigkeit wird bereitet aus: 92 gr doppelt chromsaurem Kali, 93,5 cbcm Schwefelsäure und 900 cbcm Wasser. Die Lösung muss vor dem Gebrauch erkalten.

[2] Der vollständige Electromagnet mit allen Ansätzen kostet etwa 45 Mk., die Tauchbatterie mit Hebevorrichtung und Kabel 25 Mk.

[3] Ebenso ist V.'s Behauptung unrichtig, dass man niemals ein Anklappen des Eisensplitters hört, da ich den Klick, ebenso wie Andere, oft gehört habe; und es ist unnöthig, das Eisenstück im Auge vorher zu magnetisiren, da dies unter dem Einfluss des angenäherten Magneten bei der Operation sicher geschieht. Dagegen stimme ich mit V. überein, dass die Magnetnadel zur genaueren Diagnose des Sitzes der kleinen in's Augeninnere gedrungenen Splitter werthlos ist, obwohl ich von einem meiner Zuhörer eine in ein Glasröhrchen eingeschlossene Nadel besitze, die den gewöhnlichen Luftströmungen entzogen ist.

Erfahrungen auf diesem Gebiete gesammelt sind, nur in solchen Fällen, wo die Eisensplitter fest im Augengrunde haften z. B. so in der Sclerotica eingekeilt sind, dass sie an deren Aussenfläche emporragen (Fall 46, mein 34.), während klinisch ihr Sitz nicht festgestellt werden kann.

Man hat zwei Mal colossale electromagnetische Maschinen angewendet, um Eisensplitter, die in der Iris sassen, gegen die Hornhaut anzuziehen und dann bequemer zu extrahiren. In beiden Fällen folgte Cataract, während es mir und andern gelungen ist, nach Eröffnung der Vorderkammer den kleinen Magneten einzuführen und die in der Iris haftenden Splitter sicher heraus zubefördern, ohne dass Cataract folgte.

Ich betone besonders die klinische Brauchbarkeit des kleinen Apparates, da diesen jeder Arzt, der schwere Augenverletzungen zu behandeln in der Lage ist, leicht beschaffen und damit viel Gutes stiften kann, während die kolossalen Maschinen im gegebenen Moment und am geforderten Platz doch meistens nicht zu haben sind.

Wenn grössere Splitter durch eine klaffende Wunde in's Augeninnere eingedrungen sind, heisst es sofort extrahiren, sowie der Kranke eintrifft: ich habe eine Reihe von Operationen in dieser Weise des Abends bei künstlicher Beleuchtung ausgeführt, da Zuwarten, auch nur um einige Stunden, die Nothwendigkeit der Enucleation bedingt. —

In neuerer Zeit (1881 und später) sind von verschiedenen Seiten (in England, America und auch in Deutschland) Electromagnete angegeben worden, welche mit dem meinigen nahezu identisch sind, und wie ich mich durch den Versuch überzeugt habe, keine Vorzüge vor demselben besitzen.

Simeon Snell in Sheffield[1]) beschreibt das folgende Instrument (von etwa 5" Länge und 1" Breite):

Der Electromagnet (verfertigt von Herrn Cubley und Preston, Highstreet, Sheffield) besteht aus einem Kern von weichen Eisen,

[1] In dessen Werk „The electromagnet and its employment in ophthalmic surgery, London 1883" heisst es: „Hirschberg of Berlin probably ranks as the first adopter of an electromagnet for ophthalmic purposes and suitable for introduction into the interior of the globe; his first instrument being manufactured in 1877." — Ich nehme das Compliment an, wenn das Wort suitable betont wird.

umwunden von polirtem Kupferdraht und eingeschlossen in ein Ebenholzkästchen. An der einen Seite des Instrumentes befinden sich die beiden Schrauben für die Batterieverbindungen. An der anderen Seite ragt das etwas verschmälerte Ende des Eisenkerns in eine Schraube vor, an welche die vier verschiedenen nadelförmigen Endstücke angeschraubt werden können. Dieselben sind von verschiedenes Krümmung und Dicke. Wird der Apparat mit einer Chrombatterie, die ein Quart Flüssigkeit enthält, verbunden; und eine Nadel von 2 Zoll Länge und etwa 2 mm Dicke angeschraubt: so hält er ein Schlüsselbund von 175 gr Gewicht. Armirt mit Enden, die 5, 4, 3 Dreissigstel eines Zolls dick und $^1/_2$" lang waren, trug er 20, 16 und 11 Unzen. Ohne Nadel an das Auge heran gebracht, wirkt er als Magnet von beträchtlicher Kraft.[1]

Bei Snell kam Versagen der magnetischen Kraft in mehr als einem Fall zur Beobachtung; ich lasse dahingestellt, ob dies immer von der Batterie und nicht gelegentlich auch von dem Schraubenmechanismus abhing, der jedenfalls in Ordnung gehalten werden muss.

Dr. Bradford in Boston (Bst. med. und surg. J. 1881) hat ungefähr gleichzeitig mit Snell einen Electromagneten construirt, der 5 Unzen wiegt und armirt mit einem Ende von 5, 4, 3 Dreissigstelzoll Dicke und $^1/_2$" Länge 20, 16, 11 Unzen trug, während die Batterie von einer Chromkali-Zelle gebildet wurde, deren negative Oberfläche 8 Quadratzoll betrug.

Der nach Krebs von Nyrop[2] in Kopenhagen verfertigte Electromagnet hat einen Eisenkern von 8 ctm Länge und 1 cm Dicke; eine gebogene Eisensonde kann angeschraubt werden.

Es liegt nicht in meiner Absicht, hier alle derartigen Instrumente aufzuzählen, namentlich nicht diejenigen, deren Verfasser die Arbeiten ihrer Vorgänger ignorirten.[3]

Der Versuch Grüning's in New-York, den permanenten

[1] Dies ist richtig. Aber das Knie meines Magnetendes bewirkt dasselbe. Ich hatte abschraubbare Nadeln schon vor Jahren probirt, aber damals nicht so probat gefunden. Jedoch leistet die Technik das Gewünschte; und in meinem zweiten Modell bin ich wieder auf die abschraubbaren Enden zurückgekommen.

[2] Illustr. M.-Bl. f. ärztl. Polytechn. IV. 12. a. 1882.

[3] Vgl. Zehender's M.-Bl. f. A. 1881. Jan.

Magneten (mit einer Tragkraft v. 28 gr)[1] zu rehabilitiren, ist ein Anachronismus.

Schliesslich sei noch einer Arbeit Pooley's (im Archiv von Knapp und Hirschberg, X, 11, 1880) gedacht, welche den Magneten diagnostisch zu verwerthen trachtet. Pooley's Methode, Stahl- und Eisensplitter im Auge durch den Magneten nachzuweisen und zu localisiren, besteht in der Annäherung einer Magnetnadel an die Gegend, wo der vorher selbst magnetisirte Splitter vermuthet wird. Das Magnetisiren geschieht entweder durch den galvanischen Strom, der durch das Auge geleitet wird, oder durch Induction mittelt eines Electro- oder permanenten Magneten. Nach den vom Verf. an Thieren, denen verschieden grosse Eisen- oder Stahlsplitter in den Glaskörper gebracht und zum Theil bis zum Eintritt eitriger Chorioditis in demselben belassen wurden, gewonnenen Resultaten gelingt die Auffindung des Fremdkörpers genau entsprechend der Abweichung der Magnetnadel. Bewährte Physiker, wie Wüllner, haben nur negative Resultate von dieser Methode erhalten. (S. unten F. 78, p. 103; vgl. Zehender's kl. Monatsbl. 1882 p. 105: „Eine empfindliche Magnetnadel verräth die Anwesenheit eines Metallstücks. Magnetisiren (Bestreichen der Bulbuswand mit dem Magnet) ist vortheilhaft. Diagnose des Ortes unsicher, ausser wenn der Splitter der Bulbuswand anliegt.")

C. Ich gehe nunmehr, um ein vollständiges und naturgetreues Bild des Verfahrens zu liefern, dazu über, die sämmtlichen klinischen Fälle, welche ich operirt, in topographischer Ordnung anzuführen und durch praktische Bemerkungen zu erläutern. Ich habe keinen ausgelassen, weder den ersten schüchternen Versuch, noch denjenigen, wo die Enuclation indicirt war und die Magnetsondirung eigentlich nur probeweise vorausgeschickt wurde. Dagegen habe ich drei Fälle, wo während meiner Ferienreisen operirt worden, übergangen, zumal dabei nichts herausgekommen ist.

I. Eisensplitter im Hornhautparenchym.

Selbstverständlich gebrauchen wir zur Entfernung der in der Oberfläche der Hornhaut haftenden Splitter nur eine mechanisch

[1] Sein Apparat besteht aus einer Anzahl von magnetischen Stahlcylindern und trägt eine Spitze von 32 mm Länge, 1 mm Breite und 0.3 mm Dicke. (Arch. v. Knapp-Hirschberg. X. 2. 1881 und C.-Bl. f. Aug. 1881. p. 60.)

wirkende Staarnadel. Die alltägliche[1] Operation, welche ich schätzungsweise über 5000 Mal ausgeführt, hat keinerlei Schwierigkeiten. Die letzteren beginnen erst, wenn schon etwas grössere Splitter (von 1 bis 5 mgr Gewicht) im Horn- (oder Leder-) Hautparenchym derartig vergraben sind, dass man ihnen mit den mechanisch wirkenden Instrumenten nicht gut[2] beikommen kann; und vollends wenn sie bereits von vornherein in die Vorderkammer hineinragen, so dass man bei den Extractionsversuchen riskirt, sie ganz in die Kammer hinabzustossen.

1) Der 26jährige Arbeiter Carl Adam, dem neun Tage zuvor beim Hämmern auf Stahl das linke Auge verletzt worden, gelangte am 29. December 1882 zur Operation. Das Auge war vollkommen sehkräftig und nur mässig gereizt. In der unteren Hälfte der Hornhaut, unterhalb des Pupillarrandes und mehr nasenwärts, sass ein über 2 mm langer schwarzer Eisensplitter so im Hornhautparenchym,

Schematischer Horizontalschnitt der Hornhaut von Fall 1. a Vorderes, b hinteres Ende des Fremdkörpers.

Fig. 2.

dass sein vorderes (laterales) Ende *a* mit keinem Instrument gefasst werden konnte, während das hintere nasale bis an die Hinterfläche der Hornhaut oder eben bis in die Vorderkammer hineinragte.

Ich trug, nach Einlegen des Sperrelevateurs und Anlegen der

[1] Ich stelle mich hinter den sitzenden Patienten, drücke seinen Kopf gegen meine Brust, ziehe mittelst des Daumens und Zeigefingers meiner Linken die Lider vom Augapfel, damit den letzteren fixirend, und gehe mit der gekrümmten Nadel gleich hinter den Fremdkörper, was meist gelingt, so dass die unruhige Bewegung des Patienten erst nach der Extraction erfolgt. Einlegen des Sperrers und Anwendung der Fixirpincette ist nur 2—3 Mal nöthig gewesen, z. B. bei Taubstummen. Auch bei kleinen Kindern kann man so verfahren; bei diesen habe ich 1—2 Mal zur Antäubung mit Chloroform meine Zuflucht genommen. Neuerdings hat sich gerade auf diesem Gebiete die anästhesirende Wirkung der Cocaïneinträufelung bewährt, ist aber durchaus nicht unerlässlich. Wer des Fabricius naive Beschreibung eines solchen einfachen Falles liest, merkt den Unterschied der Zeiten hinsichtlich der Entwicklung der Industrie, des Krankenmaterials und der Instrumente.

[2] Ich habe 1872 mit einem flachen Lanzenschnitt die oberflächliche Hornhautschicht abgetragen; dann einen parallelen tieferen angelegt, bis es gelang, ohne Abfluss des Kammerwassers, das Eisenstückchen zu entfernen, das beim Schärfen von Mühlsteinen in's Hornhautparenchym gedrungen war.

Fixirpincette, mit einer kleinen Lanze die vor *a* liegende Hornhautschicht ab, applicirte das Magnetende und holte augenblicklich den Fremdkörper. Derselbe wog nur 1,3 mgr; hatte 2,3 mm Länge, 1,5 mm Breite und eine sehr geringe Dicke; war schwarz von Farbe und ohne Rost. Die Heilung erfolgte prompt. Eine schlauchförmige Trübung blieb in der Hornhaut an der Stelle des Fremdkörpers und reichte mit ihrer Spitze jedenfalls bis zur Innenfläche der Hornhaut (13).

2) Am 2. Februar 1884 kam der 17jährige Bruder des erstgenannten Patienten, Wilhelm A. Im Parenchym der linken Hornhaut sitzt ein Eisensplitter von dreikantig-prismatischer Gestalt. Mit einer sehr grossen Fremdkörpernadel wird das oberflächliche Hornhautgewebe abgetragen, der Magnet angelegt und mit einem hörbaren, leisen „Tick" der Fremdkörper (von $3^1/_2$ mgr Gewicht: und fast 3 mm Länge bei geringer Breite und Dicke) an- und ausgezogen; hierauf die zurückgebliebenen Rosttheilchen entfernt. Reizlose Heilung (14).

3) Ein 24jähriger Steinmetz kam am 17. Juni 1883 mit einem im Hornhautparenchym vergrabenen Eisensplitter. Abtragung einer Hornhautlamelle vor demselben und Magnetextraction (1,5 mgr). Leichte Reizung für eine Woche durch zurückgebliebenen Rost. Vollkommene Heilung (15).

4) Herr L., circa 30 Jahre alt, kam am 28. Juli 1883 Nachm., nachdem sein Arzt 25 Mal vergeblich die Extraction eines Eisensplitters versucht hatte. Der letztere, dreikantig-prismatisch, sass ziemlich senkrecht von vorn nach hinten im Parenchym der Hornhaut vergraben und ragte in die Vorderkammer hinein. Sofort wird, ohne Narcose, der Sperrer eingelegt; der Augapfel mit einer Pincette fixirt und vor dem Fremdkörper mit der Lanze die Hornhautschichten abgetragen und mittelst des Magneten der Fremdkörper extrahirt (3 mgr). Schon Tags darauf verliess Patient die Anstalt mit reizfreiem Auge (16).

5) Der 17jährige Schlosserlehrling Richter von auswärts kommt den 18. October 1884 Abends wegen einer schon seit 3 Wochen bestehenden Entzündung des r. Auges, die er durch eine Verletzung, beim Hämmern von Stahl auf Stahl, sich zugezogen.

S befriedigend. On. Tiefe Pericornealinjection, jedoch weder stärkere Iritis noch erhebliche Herderkrankung in der Hornhaut. Nur ganz am lateralen Rande der letzteren, im horizontalen Meridian, ist

ein kurzer weissgelber Streifen sichtbar. Richtet man die Spitze des focalen Lichtkegels dicht daneben, so entdeckt man im Parenchym des Randtheiles der Sclera einen schwarzen Eisensplitter, der vielleicht mit einer Spitze in die Kammerbucht hineinragt und die Iris oder den Ciliarkörper berührt. (Vgl. die schematische Figur 3.)

Am 19. October 1884 wird unter Narcose mit schmalster Lanze ein schmaler Lappen des sclercornealen Grenzgewebes losgelöst und mit der Scheere abgetragen, das Blut sorgsam abgetupft, worauf man die schwarze Spitze des Fremdkörpers in der blutenden Vertiefung vorliegen sieht. Das Ende des Magneten wird einige Male vergeblich aufgesetzt, hierauf der Zugang mittelst einer breiten Nadel noch weiter aufgeschlitzt und dann der Fremdkörper langsam mit dem Magneten geholt, ohne dass Kammerwasser abfloss. Sublimatwaschung, Verband. Reizlose Heilung. Entlassung nach 3 Tagen. Der Fremdkörper ist sehr fein, fast 2 mm lang; 0,5 mm breit und wiegt 4,5 mgr (17).

Fig. 3.

Die schematische Figur zu diesem Falle, welche den idealen Horizontalschnitt des Auges darstellen soll, ist insofern nicht ganz exact, als die Längsachse des Splitters nicht in meridionaler Richtung, sondern schräg von innen oben nach aussen unten im Scleralparenchym sass. —

6) Der 21jährige Schlosser Krüger war am 29. October 1884 mit der Herstellung eines Feuerlochs in einem Dampfschiffkessel beschäftigt, als er einen heftigen Schmerz am linken Auge verspürte.

Zwei Stunden danach fand ich eine kleine blasenförmige Erhöhung in der Hornhautmitte und ein schmales schwarzes Metallsplitterchen, welches daselbst die Hornhautdicke senkrecht durchsetzte, aber aussen nicht vorragte. On.

Am 30. October 1884, wird ohne Narcose, aber nach Cocaineinträufelung, der Sperrer eingelegt, der Bulbus mit einer Pincette gefasst, eine oberflächliche Lage von Hornhautsubstanz mit der flach eingesetzten Lanze abgespalten und sofort das Magnetende aufgesetzt. Herausbefördert wird ohne Kammerwasserabfluss ein haarfeiner, 1,5 mm langer schwarzer Eisensplitter, der nachher bei den Berge-Versuchen zerbricht, so dass ich auf Wägung Verzicht leiste. Reizlose Heilung (18).

Es ist klar, dass ein solcher Splitter mit einem mechanisch wirkenden Instrument nicht entfernt werden kann.

In diesen 6 Fällen, wo schon grössere, im Horn-(resp. Leder-) Hautparenchym vergrabene, zum Theil in die Vorderkammer hineinragende Eisensplitter in meine Beobachtung gelangten, ist die Magnetextraction ohne Eröffnung der Vorderkammer beim ersten Versuch geglückt.

Dagegen wurde mir einmal, ehe der Magnet in Action trat, beim tieferen Schaben die Hornhaut punktförmig durchbohrt; der Fremdkörper fiel dabei heraus; reizlose Heilung[1]).

Ich will nicht unerwähnt lassen, dass auch vor der Anwendung des Magneten derartige Fälle mit den gewöhnlichen Hilfsmitteln gut erledigt worden sind, wie die folgenden Beispiele zeigen.

Dem 37jährigen Müller K. drang am 19. April 1871 mit grosser Heftigkeit ein Eisensplitter beim Schärfen von Mühlsteinen in die Hornhaut des linken Auges. Patient kommt sofort mit einem weisslichen marginalen Herd in der Hornhaut. Nach dessen Abschabung wird der Fremdkörper sichtbar und durch einen Lanzenschnitt in den tieferen Hornhautschichten freigelegt und mit einer Kapselpincette entfernt. Linse und Iris intact. Reizlos entlassen. Sn. On.

Eisensplitter im Gewebe der Hornhaut. — Schnitt mit der Lanze am 14. Mai 1872 im inneren oberen Quadranten der linken Hornhaut; der Splitter wird mit der Pincette gefasst und entfernt, ist 2 mm lang. Heilung.

Nichtsdestoweniger bevorzuge ich heutzutage immer die Anwendung des Magneten. Denn, wenn ähnlich grosse und ähnlich gelagerte Fremdkörper nicht von Eisen sind, so wird die Extraction meistens doch schwieriger und Hornhautschnitt wie Irisexcision öfters unvermeidlich.

Der 29jährige L. B. aus Grünau kam am 8. September 1883 zur Aufnahme. Fünf Tage zuvor war sein r. Auge verletzt worden, als er auf der Strasse bei den arbeitenden Steinsetzern vorüberging. Im lateralen Theil der Hornhaut, etwa 3 mm vom Rande entfernt, sass ein schwarzer, keilförmiger, 2—3 mm langer Fremdkörper, in den hinteren Schichten der Cornea mit seinem vorderen Ende festhaftend und mit dem hinteren bis gegen die Iris reichend. Da metallischer Glanz an den Bruchkanten vermisst wurde, schien

[1] Der Fall ist in der Dissertation von Dr. Homburg (F. 421) fehlerhaft referirt.

es eher Granit als Eisen zu sein. Weniger kam in Betracht, dass es, unter dem Einfluss des Magneten, sich nicht rührte. Cornealer Schnitt (ohne Narcose), versuchsweises Einführen des Magneten. Dislocation des Fremdkörpers auf die untere Hälfte der Iris. Erweiterung des Schnitts mit der Scheere, Extraction mit Pincette, nachträgliche Excision der geschurrten und zum Theil prolabirten Irispartie. Reizlose Heilung ohne Cataractbildung. Das Auge liest feinste Schrift. Der Splitter ist $2^1/_2$ mgr schwer, schwarzer Granit.

II. Eisensplitter in der vorderen Augenkammer.

7) Am 23. October 1879 kam ein Steinmetz, dessen linkes Auge schon vor Jahren schwer verletzt und erblindet und 20 Stunden zuvor von einem frischen Trauma betroffen war. Ganz am Boden der Vorderkammer lag ein grosser Eisensplitter; alte Linsentrübung und Scleralnarbe, frische Entzündung. Lappenschnitt am unteren Rande der Hornhaut, $^1/_4$ der Hornhautperipherie umfassend. (Keine Narcose.) Ein Versuch, den Fremdkörper mit der Pincette zu extrahiren, misslang, da derselbe. wohl wegen präexistirender Lockerung der Zonula, sogleich in die Tiefe sank. Die Spitze des Magneten wurde in die Kammer leicht eingeführt und während der Lappen etwas abgehoben ward, der Eisensplitter von über 20 mgr Gewicht extrahirt. Am folgenden Tage war die Wunde gut verheilt, die Entzündung verringert; das Auge nach 14 Tagen reizlos (19).

8) Den 55jährigen Zugführer H. aus S. in Pommern sah ich zum ersten Male am 6. December 1883 und fand im rechten Auge, das nur auf 2 Fuss die Finger zu zählen vermochte, einen Eisensplitter am Boden der Vorderkammer, dabei Pericornealinjection, eine kleine Perforationsnarbe der Hornhaut nebst vorderer Synechie und unvollständiger Cataract. Patient hatte wegen wiederkehrender Entzündung schon einige Fachgenossen consultirt; doch war ihm von der Anwesenheit des Eisens keine Kunde geworden. Auf genaueres Befragen wusste er nur anzugeben, dass „vor 32 Jahren, während er noch als Schlosser thätig war, ein Stück Stahl gegen sein r. Auge geflogen, eine Entzündung von sechswöchentlicher Dauer verursacht, aber nicht drin geblieben sei.“ Operation 10. December 1884 ohne Narcose. Mit dem Schmalmesser vollführte ich unten einen Cornealschnitt, löste die vordere Synechie und führte den Magneten ein, jedoch vergeblich. Iridec-

tomie und Wiedereinführung des Magneten, die Concavität nach hinten-unten gerichtet. Jetzt gelingt es, den in den Glaskörper gesunkenen dreikantigen Eisensplitter (von $10^1/_2$ mgr Gewicht) herauszufischen. Im Momente der Extraction empfand der Kranke den typischen Schmerz. Glaskörper war nicht ausgeflossen, aber offenbar das Aufhängeband der Linse nach unten etwas gelockert. Die Wunde heilte reizlos, die Vorderkammer blieb unten enger. Leider drängte der Patient, der vor allem seine Pensionirung vermeiden und rasch wieder Dienst thun wollte, zu ungebührlicher Eile; so wurde am 29. December 1883 die Cataract aus einem unteren Schnitt extrahirt (o. N.) und da trotz glatter Heilung die Pupille nicht rein geworden, am 25. Januar 1884 (o. N.) die Iridectomie nach der Nasenseite mit Capsulotomie verrichtet.

Das Auge war bei der Entlassung des Patienten vollkommen reizlos und zählte mit 4 Zoll die Finger auf 4 Fuss. Eine weitere Besserung der Sehkraft war mit Sicherheit zu erhoffen (20).

Dieser Fall ist derjenige, bei dem der Fremdkörper am längsten im Augeninnern verweilt hat, nämlich 32 Jahre, und zwar ohne dass man sicher von seiner Anwesenheit Kenntniss gehabt. Einen Fall von 16jährigem Verweilen werde ich später mittheilen. (Fall 26/14.[1])

Dass ein in der Vorderkammer sichtbarer Eisensplitter (Fremdkörper) nach der Anlegung des Hornhautschnittes dem Blicke entschwindet, woraus ich eine wichtige Indication für die Anwendung des Magneten in solchen Fällen ableite, hatte ich auch, abgesehen von den beiden ersten beschriebenen Fällen, schon früher beobachtet. Vgl. die nach meinem Material gearbeitete Dissertation von Dr. Homburg, Berlin 1883, p. 77, Fall 427.

Ursprünglich war ich, nach zahlreichen Kaninchenversuchen, für die Magnetextraction von Eisensplittern aus der Vorderkammer weniger günstig gestimmt. Sowie das Kammerwasser abfliesst und das Eisenstück sich gegen die Hinterfläche der Hornhaut stemmt, ist es, namentlich bei der engen Vorderkammer der Kaninchen, wohl ziemlich schwierig, dasselbe mit dem Magneten, sehr leicht, es mit der Pincette herauszuholen.

So habe ich noch im Jahre 1880 einen Fall lediglich mit der Pincette operirt.

Am 9. December 1880 kam der 23jährige Schlosser O. Neuber,

[1] Die zweite Zahl bezieht sich auf meine Beobachtungsreihe.

der kurz zuvor beim Meisseln einer eisernen Ofenthür sein rechtes Auge verletzt hatte. Unterhalb des horizontalen Meridians, zwischen Pupillen- und Hornhautrand, ist eine kaum 1,5 mm grosse perforirende Wunde in der Hornhaut. Von der Innenfläche der Hornhaut aus reicht ein schmales, aber über 3 mm langes Eisenstück schräg nach innen gegen die Iris zu, ohne diese schon vollständig zu berühren.

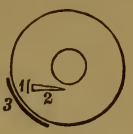

1. Aeussere Wunde der Hornhaut.
2. Fremdkörper. 3. Extractionsschnitt.

Fig. 4.

Am folgenden Tage wird ohne Narcose nach aussen unten mit der Lanze ein Schnitt an- und mit der Spitze des Instrumentes gleich der Fremdkörper so umgelegt, dass er die Iris, resp. Linsenkapsel nicht mehr bedroht, sondern herabfällt. Es gelingt leicht, mit der Pincette den Fremdkörper zu fassen und zu extrahiren. Ein Irisvorfall wird abgekappt. Reizlose Heilung, gute Sehkraft (Sn. $1^1/_2$ in 10″). Natürlich war etwas Astigmatismus entwickelt, (mit 24 Zoll cyl., Axe um 45° von innen oben nach aussen unten, wurde Sn. XL : 15′ erkannt). Die Linse blieb dauernd trübungsfrei. — Ich würde nach den späteren günstigen Erfahrungen mit dem Electromagneten heute immer diesen zuerst in Thätigkeit setzen.

III. Eisensplitter in der Iris.

9) Der 29jährige Schmiedemeister Saemann hämmerte am Mittag des 28. Februar 1882 Eisen auf Eisen, als er plötzlich einen Schmerz im rechten Auge verspürte. Trotzdem arbeitete er weiter, legte aber des Abends rohes Rindfleisch auf das Auge. Am folgenden Tage empfand er Hitze darin; am dritten Tage, also am 2. März, kam er Mittags in meine Sprechstunde. Die Sehkraft des verletzten Auges war auf $^1/_{20}$ des Normalen herabgesetzt, die Augapfelbindehaut lebhaft geröthet, in der Hornhaut, etwas oberhalb ihrer Mitte, eine kaum $1^1/_2$ mm hohe Narbe von der für das Eindringen eines Fremdkörpers characteristischen Beschaffenheit sichtbar; die Iris entzündlich gewuchert, am Boden der Vorderkammer ein kleines Eiterflöckchen. Gerade oberhalb des inneren oberen Quadranten vom Pupillarrand stak in der Iris ein mindestens 5 mm langer schmaler Eisensplitter, dessen unterer freier Rand deutlich

metallisch schimmerte, während die ganze Gegend der Iris, in welche er eingepflanzt zu sein schien, von einer eitrigen Schicht bedeckt war. Die Linse zeigte keinerlei Trübung.

Höchst merkwürdig war die Flugrichtung des Fremdkörpers, welcher mit seiner Schmalseite die Hornhaut durchbohrt und, sowie er die Iris erreichte, sich quergelegt hatte, während doch seine Länge beträchtlich grösser schien, als die Tiefe der Vorderkammer.

Keinerlei Vorstellungen fruchteten, den Kranken sofort in der Klinik zu behalten. Er hatte noch nothwendige Geschäfte. Ich legte einen einfachen Verband auf das Auge. Von der Einträufelung eines die Pupillengrösse beeinflussenden Mittels glaubte ich absehen zu müssen. Atropin würde die Pupille erweitert, und den in so glücklicher Stellung haftenden Fremdkörper in innigere Berührung mit der Linsenkapsel gebracht haben, so dass entweder gleich oder bei der späteren Operation Verletzung der Kapsel, d. h. Staarbildung zu befürchten stand. Eserin hingegen würde die Entzündung der Iris gesteigert haben.

Pünktlich, seinem Versprechen gemäss, trat der Kranke am Abend des nämlichen Tages in die Anstalt ein. Die Entzündung hatte zugenommen, um Mitternacht fand ich den Augapfel sehr schmerzhaft.

Am Morgen des folgenden Tages am 3. März, also ungefähr 70 Stunden nach der Verletzung, schritt ich zur Operation, die ich ohne Narcose unter Assistenz des Herrn Dr. F. Krause und des Herrn Dr. Grove aus Amerika ausführte. Die Entzündung, die Trübung des Kammerwassers und die Lockerung der Iris hatten noch zugenommen, Hypopyon wie zuvor; der Fremdkörper lag an der alten Stelle, von einer gelben Eiterschicht ziemlich eingehüllt; die Augapfelbindehaut war stark geröthet und mässig gewulstet.

Rechtes Auge.

1 Pupillarrand.
2 Perforationsnarbe der Hornhaut.
3 Fremdkörper.
4 Hypopyon.
5 Hornhautschnitt.

Fig. 5.

Ich fasste dieselbe, nach Einlegung eines Sperrelevateurs, diametral gegenüber der Mitte des Fremdkörpers, also aussen unten am Hornhautrande; legte mit dem Schmalmesser genau am Rande

des oberen inneren Quadranten der Hornhaut einen Schnitt (also von etwa 8 mm Länge) an, und führte den Electromagneten ein, welcher beim ersten Versuch sofort den Fremdkörper fasste und zur Wunde herausbeförderte. Pincette und Sperrer wurden entfernt, ein kleines Stückchen Iris, welches in der Mitte der Wunde lag, excidirt und Verband angelegt. Die Heilung erfolgte reizlos. Das Auge liest feinste Schrift. Die Linse blieb dauernd trübungsfrei, auch bei länger fortgesetzter Beobachtung. Der Splitter ist 5 Mm lang, über einen Mm breit, wenig dick, er wiegt 15 mgr (21).

Bei solchen Operationen in der Vorderkammer kann man ja den Magneten eher entbehren, als wenn man aus der dunklen Tiefe des Glaskörpers einen Eisensplitter herauszuholen hat. Aber jedes andere Instrument (Pincette, Löffel, Haken), welches im vorliegenden Fall den Fremdkörper herauszubefördern hatte, konnte leicht neben dem Zug nach aussen noch eine Druckwirkung nach hinten ausüben und also eine Sprengung der so zarten Linsenkapsel bewirken. In zwei analogen Fällen (von Rothmund 1873 und Mc Hardy 1877) wurde mit Hilfe eines kolossal starken Magneten der Splitter von der Linsenkapsel entfernt, so dass er auf den Boden der Vorderkammer fiel und von hier leicht entbunden werden konnte. Aber in beiden Fällen trat nachträglich doch Cataract ein. Ich konnte diesen Plan nicht adoptiren, da eine solche Maschine von mehreren Pferdekräften in der Augenklinik nicht gehalten wird, der Kranke aber nach meiner Ansicht nicht mehr tranportabel war. Uebrigens braucht man diese kolossalen Apparate so gut wie niemals.

In theoretischer Hinsicht ist noch interessant, dass die Eiterbildung ohne weiteres nach der Extraction aufhörte, während heutzutage von competenten Fachgenossen angenommen wird, dass derartige Fremdkörper im Augeninnern ausschliesslich oder hauptsächlich durch begleitende Infection Eiterbildung veranlassen.

Natürlich leugne ich nicht, dass gerade die in der Iris haftenden Eisensplitter, namentlich die kleineren, recht oft ohne Anwendung des Magneten durch Excision der betreffenden Irisfalte, mitunter sogar ohne Iridectomie, zufallsfrei und ohne Erzeugung von Cataract extrahirt werden können. Ich selber habe die Operation wiederholentlich ausgeführt.

a) Dem 36jährigen Arbeiter S. flog am 1. Juni 1871 ein Eisensplitter in das rechte Auge. Er kommt alsbald mit einer perforirenden Lappenwunde der Hornhaut aussen unten; am Boden der

Vorderkammer ist ein Metallsplitter sichtbar, welcher durch Iridectomia inferior extrahirt wird. Reizlose Heilung. Keine Linsentrübung.

b) Der 19jährige Otto N. kommt am 18. Juli 1876 mit einer perforirenden Verletzung des linken Auges. Druckverband. Es bildet sich in den nächsten Tagen eine hintere und vordere Synechie aus, die Vorderkammer ist mehrere Tage lang aufgehoben, was sich durch einen Eisensplitter erklärt, der im Gewebe der Cornea und in der Iris haftet, aber erst am 31. Juli sichtbar wird. Extraction des Splitters durch einen Schnitt am unteren Hornhautrande. Atropin, Verband. Die Wunde heilt fast ganz reizlos, die Vorderkammer ist wieder gut gebildet. Sn. On.

c) Der 16jährige Richard Fr. verletzte sich am 18. Februar 1875 das rechte Auge beim Hämmern. Nach 9 Tagen kommt er in die Klinik mit dem Bilde einer frischen Iritis: Pericorneale Injection; die Iris ist grünlich, gelockert; die Pupille mittelweit, träge auf Licht reagirend, mit einigen gröberen hinteren Synechien. Im inneren oberen Quadranten der Iris befindet sich eine weissliche Auflagerung, aus deren oberem Rande ein Metallsplitter soeben noch hervorragt. Eine feine, lineare, bei focaler Beleuchtung sichtbare Narbe in der Cornea bezeichnet den Weg, auf welchem der Fremdkörper in das Auge eindrang. Schmale Iridectomie nach innen oben und Entfernung des Splitters mit einer Kapselpincette. Atropin, Verband. Die hinteren Synechien lösen sich. Reizlose Heilung, Sn. On.

d) Dem 19jährigen Gelbgiesser J. flog am 3. November 1873 ein kleines Eisensplitterchen in die rechte Iris, das sofort heftigen Schmerz verursachte. Er kommt an demselben Tage zur Klinik. Kleine Lappenwunde der Cornea nach aussen, $1^1/_2$ m lang, die sich alsbald schliesst. Ein glänzender Metallsplitter, über 1 Linie lang, liegt zum grössten Theil auf der Iris, zum Theil ragt er in das Pupillargebiet hinein, wo er mit seiner Spitze eine ganz leichte umschriebene Trübung der vorderen Corticalis gemacht hat. Verband, Atropin. Am 4. November ist das Kammerwasser trüber, die Iris gelockert, der Fremdkörper nicht mehr so glänzend, daher sofort Iridectomie nach aussen; wobei die betreffende Partie der Iris vorfällt und mit dem Fremdkörper entfernt wird. Atropin, Verband, Reizlose Heilung. Im Laufe des Jahres 1874 trat allmälig neben der vorderen, auch hintere Corticaltrübung auf, so dass das Auge am 9. November 1874 nur noch Finger in 12 Zoll sieht.

Am 17. November Disciscio per corneam, die im Laufe der nächsten Monate noch mehrmals wiederholt werden muss. Die Linse resorbirt sich allmählich; das operirte Auge liest am 2. April 1876 mit +8″ Sn. Zoll 30 in 15 Fuss; das linke ist ziemlich stark myopisch, sonst normal.

e) Der 24jährige Böttcher S. verletzte am 3. April 1872 beim Sägen sein linkes Auge. Dicht am Rande der Hornhaut nach aussen im horizontalen Meridian sieht man eine kleine Scleralnarbe und dicht dabei auf der Iris ein fast 1 mm grossen Eisensplitter. Iris grünlich und gelockert, Kammerwasser trübe, kleines Hypopyon, Pupille beweglich, Episclera lebhaft injicirt. Liest Jäger 2. Linse und Augengrund normal. Am anderen Tage ist die Iritis etwas heftiger geworden, daher Iridectomie nach aussen und Extraction des Splitters. Vollkommene Heilung. (Jäger 1.)

Endlich habe ich mehr als ein Mal gesehen, dass ein kleiner Eisenspliter in der Iris reizlos haftet.

Der 37jährige Schlosser E. kommt am 19. October 1873 in die Klinik wegen eines Conjunctivalleidens. Bei der Untersuchung sieht man als Nebenbefund eine ganz umschriebene weisse Narbe gerade am unteren Hornhautscheitel und dicht dahinter auf der Iris einen viereckigen prominenten Metallsplitter von $^5/_4$ mm Länge. $^3/_4$ mm Breite und ziemlicher Dicke, nicht eingekapselt, aber fest an der Iris haftend; er zeigt hellen metallischen Glanz mit schwärzlichen Rändern. Sn., On. Patient wusste gar nichts von diesem Fremdkörper, und da der Splitter ganz unschädlich schien, so wurde er unbehelligt gelassen.

Aber in dem oben ausführlich mitgetheilten Fall (21 / 9) war weder Einkapslung zu hoffen noch bei der Länge des zum Pupillenrand tangential gelagerten Fremdkörpers von der Excision der entsprechenden Irisfalte ein so elegantes Resultat zu erwurten, wie der Magnet es uns mühelos geleistet hat.

IV. Eisensplitter in der Linse.

10) Am 28. December 1882 kam der 30jährige Arbeiter Paul Jäger mit der Klage, dass die Sehkraft seines linken Auges seit etwa zehn Tagen gestört sei. Er selber weiss von keiner Verletzung; dieselbe muss also ziemlich schmerzlos gewesen sein. Auf eindringlicheres Befragen giebt er als wahrscheinlich zu, beim Schleifen

eines stählernen Instrumentes eine Verletzung erlitten zu haben.

Das rechte Auge ist normal und sehkräftig. Das linke Auge sieht nur Finger in nächster Nähe. Die Linse ist getrübt, hauptsächlich in der vorderen und hinteren Rindenschicht, und dabei gebläht; sie enthält dicht unter der vorderen Kapsel, am äusseren unteren Quadranten des Pupillarrandes einen glänzenden Eisensplitter, der bei contrahirter Pupille soeben noch von der Iris gedeckt wird. Dicht neben dem Fremdkörper ist eine kleine weisse lineare Hornhautperforationsnarbe sichtbar.

Der Splitter musste mit seiner Schmalseite senkrecht durch die Hornhaut gedrungen sein und in der Linse sich schräg gelagert haben, mit dem längsten Durchmesser nicht mehr von vorn nach hinten, sondern von aussen-oben nach innen-unten.

Am 30. December 1882 schritt ich zur Operation, die ohne Narcose ausgeführt wurde.

Es galt, zunächst des kleinen Fremdkörper habhaft zu werden. Jede Blutung, die ihn verdecken konnte, war zu vermeiden, deshalb ein Schnitt innerhalb der Hornhaut ohne Iridectomie anzulegen, und womöglich die ganze Extraction mit dem nämlichen Instrument vor dem vollständigen Abfluss des Kammerwassers zu vollenden. Ich magnetisirte daher (durch Bestreichen mittelst der Electromagnetspitze) meine Staarextractionslanze, welche mehr Eisen (resp. Stahl) enthält als eine gewöhnliche, legte innen-oben, gegenüber dem Rande der erweiterten Pupille, einen linearen Schnitt durch die Hornhaut an (s. Fig. 6) und führte sogleich die Spitze des

Schemat. Vorderansicht des Auges im Fall 10/22.
1. Eisensplitter in der Linse.
2. Hornhautperforationsnarbe.
3. Operativer Hornhautschnitt.
4. Operative Kapselspaltung.

Fig. 6.

Instruments durch die Mitte der Linsenkapsel bis an den Fremdkörper. Augenblicklich haftete dieser der magnetischen Lanze an und wurde, gleichzeitig mit einem Minimum von Staarmasse, aus der Wunde herausbefördert.

Hierauf entfernte ich Sperrer und Pincette und entleerte die Linse theils durch sanften Druck mittelst der Lider, theils durch Einführung des Daviels'schen Löffels; eine runde tiefschwarze

Pupille und gute Sehkraft war das sofortige Resultat. Die Heilung erfolgte reizlos.

Bei der Entlassung, 21 Tage nach der Operation, ist bei oberflächlicher Betrachtung keine Spur einer Operation wahrnehmbar, das Auge liest mit passendem Convexglas feinste Schrift. (Mit + $2\frac{1}{4}$" Sn. $1\frac{1}{2}$ in 6", mit + $3\frac{1}{2}$" Sn. L in 15'.)

Der Splitter ist $\frac{5}{4}$ mm. lang, sehr fein und wiegt nur $\frac{3}{4}$ mgr. Es dürfte dies die kleinste Eisenmasse sein, die mit Hilfe des Magneten bisher aus dem Augeninnern entfernt wurde. Das Auge ist dauernd gut geblieben, ja noch besser geworden (22).

Dass es sich hier wirklich um magnetische Attraction und nicht um mechanisches Anhaften handelte, — davon konnte ich mich nach Beendigung der Operation an der sorgfältig gereinigten Staarlanze auf das leichteste überzeugen.

Wer Magnet-Operationen öfters ausführt, sieht bald, dass die stählernen Instrumente, welche mit dem Magnet in Berührung kommen, noch längere Zeit nach der Operation magnetisch bleiben, so z. B. die Pincetten sehr leicht die Heftnadeln anziehen und tragen. Schon Hasner hatte das Staarmesser und die Pincette zur Extraction oberflächlich in der Hornhaut sitzender Splitter und M'c. Hardy seine Lanze zur Extraction eines hinter der Linse gelegenen Fremdkörpers magnetisirt. In manchen unserer Werkstätten giebt es einen Collegen — ich meine der Arbeiter, — der ein magnetisirtes Messerchen besitzt und theils mechanisch, theils magnetisch kleine Splitter aus der Hornhautoberfläche extrahirt: nicht immer zum Nutzen der Behandelten, da er von der zu solchen Manipulationen nöthigen Sauberkeit gewöhnlich keine Idee hat.

Selbst wenn man fest eingekeilte eiserne Fremdkörper nur mit der Pincette extrahiren kann, ist es empfehlenswerth, letztere zu magnetisiren, damit nicht der meist glatte Splitter beim ersten Griff abgleite.

Die oben beschriebene Methode zur Entfernung kleiner Eisensplitter aus der getrübten Linse empfiehlt sich durch Einfachheit, Eleganz und Sicherheit von selber, so dass ich in ähnlichen Fällen stets derart vorgehen werde.

Ein zweiter Fall von Magnetextraction der in der Linse haftenden Fremdkörpers verlief weniger günstig, da ich, im Vertrauen auf M'c. Hardy's Mittheilungen, einfach den Fremdkörper extrahirt, die Linse aber im Auge zurückgelassen.

11) Dem 32jährigen Bartholomeus R. war nach seiner Angabe vor 14 Tagen der Kopf eines 5 Zoll langen Nagels gegen das linke Auge geflogen, hatte sofort einen Feuerschein, später Drücken und Nebelsehen verursacht; Eisen sei nicht drin geblieben. Und doch war es sehr leicht, als Patient am 1. November 1883 kam, das Metall im Augeninnern nachzuweisen. Das Auge war reizlos, eine feine lineare Narbe von 1,5 mm Länge am nasalen Rande der Hornhaut oberhalb des horizontalen Meridians, sowie eine zarte Iriseinheilung, unvollständige Linsentrübung und vor der hinteren Linsenkapsel, nach oben, ein glänzender Eisensplitter nachweisbar, der fast 4 mm lang zu sein schien. (Natürlich erscheint der Splitter in der Linse immer vergrössert. In Wirklichkeit wurde nach der Extraction seine Länge nur gleich $2^1/_2$ mm, sein Gewicht gleich 6 mgr gefunden.)

Am 3. November 1883 vollführte ich die Operation ohne Narcose. Ich magnetisirte die Lanze: sie trug eine gewöhnliche Stahlfeder, deren Gewicht 0,25 gr beträgt: trotzdem bezweifelte ich, dass sie diesen schon gröberen Splitter heben werde, wie den feinen von $^3/_4$ mgr des vorigen Falls; und hielt den Magneten bereit.

Ich legte den Sperrelevateur ein, fasste den Augapfel mit der Fixationspincette und vollführte mit der Lanze unterhalb des horizontalen Meridians einen linearen Schnitt durch die Hornhaut und senkte im Pupillargebiet die Spitze des Instruments tiefer in die Linsensubstanz ein gegen den sichtbaren Fremdkörper: aber — der letztere folgte nicht, kam aber augenblicklich, als ich den Magneten in den Kapselsack einführte. Es trat kein Irisvorfall ein; es kam keine Linsenmasse aus der linearen Kapselwunde hervor. Deshalb glaubte ich die Trübung und Quellung der Linse, die künstliche Reifung des Cataract abwarten zu können, um eine vollständige Enthülsung zu erzielen.

Abends sieht man nichts von der Operation. Die Wunde ist geheilt. Am 4. November 1883 stärkere Trübung der Linse, Schmerz. Atropin energisch. Am 5. November 1883 stärkere Blähung der Linse, Trübung des Kammerwassers, Schmerz. Am 6. November 1883 Extraction der Linse aus einem geräumigen nasalen Lanzenschnitt, dem Rande der über mittelweiten Pupille gegenüber in der Cornea angelegt. Ausgang Pupillensperre.

Am 15. October 1884, 1 Jahr nach der Operation, ist das r. Auge gesund, das linke vollkommen reizfrei. Lichtschein gut, Pro-

jection befriedigend, aber die iridocyclitische Schwarte von so dichtem Bindegewebe, dass es fraglich erscheint, ob der Versuch einer Pupillenbildung erfolgreich sein wird (23).

Es möchte von einigem Interesse sein, die älteren Fälle, wo ich Eisensplitter aus der Linse auf rein mechanischem Wege entfernt, sämmtlich hier in Kürze anzuführen.

a) Eisensplitter in der Linse. Extraction durch Schnitt und mechanische Mittel. — Dem Fabrikarbeiter Fr. drang im Jahre 1867 beim Hämmern ein Stück Eisen in das linke Auge. Am 16. November 1869, als Pat. in die Klinik kommt, ist die Hornhaut rauchig und zeigt eine centrale winklige Perforationsnarbe. Pupille eng, durch gelbe Masse verlegt. Iris braun (die rechte blau). Lichtempfindung ungenügend. Extraction am 17. November durch einen Schnitt am oberen Hornhautrande; sanftes Streichen bringt einen grossen kantigen Eisensplitter zu Tage. Die knorplig verdickte Linsenkapsel wird zugleich extrahirt. Bei der Entlassung reizloser Zustand, die Wundgegend ist mässig eingezogen, kein Schmerz bei Betastung der Ciliargegend.

b) Eisensplitter in der Linse, Cataract, Extraction. — Dem 21jährigen Schmied P. flog im Febr. 1871 beim Hämmern ein Stück Eisen in das rechte Auge. Er empfand danach einen heftigen Schmerz, so dass er zwei Tage nicht arbeiten konnte. Bald darauf wurde das Auge blind bis auf quantitative Lichtempfindung. Am 20. Juni 1871 ist das rechte Auge reizlos; feine horizontale Narbe im Centrum der Cornea, $1^1/_2$ Linien lang; und im Centrum der Linse eine gleich lange Kapselnarbe mit verdickten Rändern, aus welcher ein schwarzer Eisensplitter nur wenig in die Vorderkammer hervorragt. Der Splitter ist von einem gelblichen Rostmantel eingehüllt, durchsetzt schräg von vorn oben nach hinten unten die Linse. Maximale Atropinmydriasis. Am 21. Juni Linearextraction nach oben mit Iridectomie. Es gelingt, den Fremdkörper mit der Kapselpincette zu fassen und zu entfernen, dann wird die Cystitomie gemacht und das Linsensystem evacuirt. Abends eigenthümliche Lymphangitis der Hornhaut in Gestalt eines Trapezoids, dessen grössere Basis am obern Cornealrande, die kleinere an der alten Perforationsnarbe liegt. Das Resultat ist sehr befriedigend. Am 30. Juni entlassen, liest er auf dem operirten Auge mit + 2 Zoll Jäg. 1 sicher.

c) Eisensplitter in der Linse, Extraction. — Der 37jährige Maurer R. verletzte Ende März 1874 sein rechtes Auge beim Steinhauen. Die Cornea zeigt eine feine fast central gelegene Perforationsnarbe, die Pupille ist queroval mit kleiner hinterer Synechie nach aussen. Dicht hinter der Iris wird ein metallisch glänzender Splitter mit gelbem Hofe sichtbar. Die Linse ist unvollständig getrübt und etwas geschrumpft. Das Auge zählt Finger auf 4 Fuss. Gesichtsfeld frei. Am 23. April Iridectomie nach aussen, wonach ein kleiner Eisensplitter in der Linsenkapsel vor dunklem Augengrund sichtbar wird; ersterer wird mit der Kapselpincette extrahirt, wobei ein Glaskörpertropfen hervorquillt. Sofort Verband. Reizlose Heilung, S. gut.

d) Eisensplitter in der Linse, Status glaucomatosus, Catar. traumat., Extraction. — Der 36jährige Dreher K. kommt am 30. November 1874 wegen eines Splitters in der Cornea des linken Auges. Bei der Untersuchung zeigte sich an dem rechten völlig reizlosen Auge, über welches Patient gar nicht klagt, eine hintere Synechie nach innen-oben und bei enger Pupille, eine umschriebene Linsentrübung, deren Ursache Patient auf die vor $^5/_4$ Jahren überstandene Cholera beziehen wollte. Liest rechts Sn. 4 in 5 Zoll und links feinste Schrift. Nach Atropinmydriasis sieht man (ausser einer länglichen Narbe im innern-obern Quadranten der r. Cornea) eine Narbe in der vordern Linsenkapsel und unterhalb der Kapselnarbe im äussern-untern Quadranten einen glatten Eisensplitter mitten in der durchsichtigen Linsensubstanz, metallisch glänzend, etwa $1^1/_2$ mm lang und 1 mm dick. Bei leicht gehobener Blickaxe liegen die Narbe der Cornea, die der Linsenkapsel, sowie der Fremdkörper in einer graden Linie, die schräg von innen-oben nach unten-aussen verläuft. In der hintern Corticalis ist die gewöhnliche sternförmige Trübung der Linse, während der Perforationscanal des Fremdkörpers in der Linse nicht zu sehen ist. Jedenfalls sass der letztere erst seit einigen Wochen im Auge, denn die Trübung der Linse nahm von jetzt an rasch zu: am 30. December zählte das Auge die Finger nur auf 1 Fuss. Am 6. Jan. 1875 kommt Patient, nachdem er Tags zuvor plötzlich von den heftigsten Schmerzen im rechten Auge heimgesucht worden und von seinem Arzte Blutegel, Opiate, Atropin, Eisüberschläge auf den Kopf bekommen. Die Linse ist total getrübt und gebläht, T + 1, der Fremdkörper ist nicht mehr sichtbar. Pericornealinjection, Cornea

rauchig. Daher Extraction nach oben mit Iridectomie und Entfernung des 1 mm langen und $^3/_4$ mm breiten Fremdkörpers. Reizlose Heilung, S. sehr befriedigend, das Auge liest mit + 4 Zoll Sn. L in 15 Fuss, mit $2^1/_2$ Zoll Sn. $1^1/_2$ in 6 Zoll.

e) Eisensplitter in der Linse, Extraction, Heilung. Der 40jährige Herr L. kommt am 25. Juli 1876 mit frischer centraler traumatischer Keratitis des linken Auges. Die Cornea selbst ist von einem Eisensplitter durchschlagen, auf ihr sitzt noch Rost, der entfernt wird. Iris nach aussen verzogen, mit der Linsenkapsel nach aussen adhärent. In der Linse sieht man einige wenige Trübungs-Streifen; das Auge liest mit + 6 Zoll Sn. $2^1/_2$ und ist entzündungsfrei. Am 28. August kommt Patient wieder mit reizlosem Auge, die Trübung der Linse ist jetzt auch auf die hintere Corticalschicht vorgeschritten. Atropin. S wie zuvor. Seit dem 20. October plötzlich starke Reizung, es tritt acute Iritis mit pericornealer Injection auf, Irisrelief verstrichen, Pupille mittelweit, T. etwas vermehrt, die Linse total getrübt. Am 23. October Extraction der Linse nach unten mit Iridectomie, wobei sich ein zackiger polyedrischer Eisensplitter von 1 mm Länge entleert. Atropin. Verband. Am 24. October ist das Auge fast reizlos, die Rindenreste resorbiren sich bald, das Auge liest mit $3^1/_2$ Zoll Sn. 30 in 14 Fuss und mit + $2^1/_2$ Zoll Sn. $1^1/_2$ in 6 Zoll.

f) Eisensplitter in der Linse, Extraction, Heilung. — Der 44jährige Eisenarbeiter E. kommt am 6. December 1878 in die Klinik mit der Klage, dass er auf dem linken Auge viel schlechter sehe und dass die Sehschärfe desselben besonders in den letzten 8 Tagen rapide abgenommen habe. Bei der Untersuchung zählt Patient links Finger kaum auf einen Fuss. Man sieht auf der Peripherie der Vorderkapsel rostfarbenes Pigment; ein Fremdkörper ist nicht sichtbar. Das Alter des Pat., die Plötzlichkeit der Sehstörung, die rapide Abnahme der Sehschärfe, das einseitige Auftreten der Cataract und das rostfarbene Pigment auf der Linsenkapsel wiesen dennoch auf einen Eisensplitter im Augeninnern hin. Die Cataract besitzt eine eigenthümliche grüngelbliche Färbung mit breit schillernden Streifen. Projection erhalten, Pupillar-Reaction normal. Das rechte Auge ist ganz frei von Staar. Am 29. Januar 1879 Extraction der Linse mit Iridectomie. In der Linse sieht man den Fremdkörper als einen schwarzen, feinen Punkt haften. Reizlose Heilung. Am 4. Februar Discision der Linsenreste. Das Auge

liest am 28. März 1880 mit + 4 Zoll Sn. 50 in 15 Fuss und mit + $2^1/_2$ Sn. $1^1/_2$ in 4 Zoll. Rechtes Auge normal.

g) Eisensplitter in der Linse, Iridectomie, Extraction, Discision, Heilung. — Der 20jährige Gustav N. kommt am 24. August 1879 mit der Angabe, es sei ihm im Frühjahr beim Kartoffelhacken etwas in das linke Auge geflogen, während das rechte Auge erst seit 8 Tagen schlechter sehe. In der Mitte der linken Cornea sieht man eine feine Narbe von Perforation, in der Iris ein kleines Loch; die Linse vorn umschrieben, hinten diffus getrübt. Bei Senkung des Auges wird hinter der weissen Kapselnarbe ein Stück Eisen sichtbar, das zackig in die Linsensubstanz hineinragt. Links Finger auf Stubenlänge; rechts Sn. 12 in 12 Fuss, Sn. $1^1/_2$ in 10 Zoll.

Am 23. Aug. treten links heftige Schmerzen, leichte pericorneale Röthung und cyclitische Druckempfindlichkeit auf. Am 3. Sept. besteht leichte pericorneale Röthung, die Pupille ist nach Atropin gut erweitert bis auf eine kleine hintere Synechie, das Loch in der Iris ist durch eine rostbraune, mit Eisensalzen imprägnirte, nicht prominente Masse ausgefüllt. Die Linsentrübung ist erheblich vorgeschritten, besonders in der Nähe der Kapsel, so dass der Splitter gar nicht mehr zu sehen ist; nach oben ist die Trübung weniger dicht. Bei focaler Beleuchtung sieht man eine mehr getrübte Hinterschicht und den weniger getrübten Kern. Nach Erwägung aller Umstände wird am 4. September 1879 eine Iridectomie nach unten innen gemacht, wobei der Fremdkörper in der Scleralwunde frei zu Tage tritt. Er ist $1^1/_2$ mm lang und $^1/_2$ mm breit. Am 29. Sept. 1879 Discision. Am 30. Januar 1880 liest das Auge mit + 4 Zoll Sn. 70 in 15 und mit + $2^1/_2$ Zoll 2.

h) Eisensplitter im Auge, Cataract-Extraction. — Dem 25jährigen Gewehrarbeiter K. flog ein dünner, etwa 3 Linien langer Eisensplitter von unten her durch die Cornea durch und lag fast in seiner ganzen Länge dicht unterhalb der vordern Linsenkapsel, mit seinem untern Ende noch in der Vorderkammer oberhalb des untern Pupillarrandes frei vorragend. Die Pupille ist $2^1/_2$ Linien weit, reagirt nicht, Vorderkammer sehr eng, Linse vollständig getrübt und gequollen.[1] Lichtschein und Projection gut. Extraction des Splitters durch einen Schnitt am unteren Cornealrand, zugleich

[1]) Leider fehlen hier Endergebniss und Zeitangaben in Homburg's Dissert.; ich konnte also die Kr.-Journale nicht vergleichen.

wird der grösste Theil der Linse evacuirt. Am folgenden Tage zeigt sich Infiltration der Hornhaut oberhalb der Schnittwunde; dieselbe blieb beschränkt.

Es sind dies 8 Fälle, wo jedes Mal die mechanische Extraction des Splitters gut gelang; im ersten Fall bestand schon in Folge der Verletzung Netzhautablösung, so dass Seherfolg nicht zu erwarten; in den anderen 7 Fällen war 6 Mal das Resultat ein gutes. Niemals wurde bei der Operation der Splitter in den Glaskörper versenkt, sondern, wenn er grösser und fassbar war, vor der Linsenentbindung mit der Pincette extrahirt; wenn er zu klein oder nicht sichtbar war, inmitten der Linsenmasse heraus befördert.

Ich hebe dies ausdrücklich hervor, da ich nicht die Absicht habe, die neue Methode auf Kosten der alten über die Gebühr zu preisen. Es bleiben dem Magneten schon genug Fälle reservirt, wo er allein zum Ziele führt: es ist dies das Gebiet der Glaskörperoperationen.

V. Eisensplitter im Glaskörper.

Bei diesem, dem wichtigsten Gebiet unserer Erörterungen sei es mir gestattet, ehe ich zu meiner Casuistik übergehe, die Operationsmethoden und die Indicationsstellung vorweg abzuhandeln.

A) Den Weg zu dem im Glaskörperraum befindlichen Eisensplitter eröffnet man

a) durch meridionalen Scleralschnitt in der Aequatorialgegend des Augapfels; oder

b) durch einen Schnitt am Hornhautrande, indem man nach Entfernung (Extraction) der Linse oder nach Zerschneidung ihrer Reste (Kapsulotomie) von der tellerförmigen Grube aus vordringt.

Die Operation wird vorgenommen

α) primär, ehe es zur Reizung durch den eingedrungenen Fremdkörper gekommen d. h. innerhalb der ersten 12—24 Stunden nach dem Eindringen eines kleinen Splitters;

β) secundär, im Stadium der Reizung, welche sich an das Eindringen des Fremdkörpers anschliesst und bis zur umschriebenen oder selbst diffusen Eiterbildung im Glaskörper ansteigen kann;

γ) tertiär, wenn nach Abklingen der primären Reizung, sei es nach Monaten, sei es selbst erst nach Jahren, wegen der Anwesenheit bez. Lageveränderung eines im Glaskörper beweglichen Metallstücks eine neue Entzündung ausgebrochen ist.

B) Ist der Weg zum Fremdkörper noch offen und, was ich besonders betone mögte, bequem zugänglich; so wird die sofortige curative Magnetsondirung des Glaskörpers durch die Eingangsöffnung hindurch vorgenommen.

Nach meinen Erfahrungen ist ein Eisensplitter als klein für den Glaskörper des menschlichen Auges zu bezeichnen, wenn sein Gewicht nicht wesentlich mehr 25—30 mgr beträgt, weil es dann gelingt, selbst noch in späteren Phasen der traumatischen Erkrankung, einen vollkommenen Erfolg durch Operation zu erzielen. Der Splitter ist mittelgross, wenn sein Gewicht etwa zwischen 50 und 150, selbst 180 mgr beträgt; unter diesen Verhältnissen hat nur die primäre Operation Aussicht auf einigen Erfolg. Das Eisenstück ist übergross für das menschliche Auge, wenn es 200 oder 500 mgr oder noch mehr wiegt; denn die prompteste Primäroperation vermag dann nicht mehr, Sehkraft zu erzielen; sogar die Erhaltung des Augapfels ist sehr fraglich.

Der Eisensplitter bewirkt im Glaskörper des menschlichen Auges durch den von seiner Oxydation ausgehenden Reiz eine umschriebene Eiterbildung. Aber auch bei ganz kleinen Eisensplittern (von $3^1/_2$ mgr Gewicht) kann durch begleitende Wundinfection schon nach 2—3 Tagen, wenn der Kranke sich zum ersten Mal vorstellt, Vereiterung der ganzen Glaskörper zugegen sein.

Es ist nicht leicht auf diesem Gebiete, wo jeder Fall ein anderes Bild darbietet, so genaue Indicationen aufzustellen, wie etwa bei der Staarextraction; trotzdem lassen sich aus den vorliegenden Erfahrungen schon sichere Grundsätze ableiten. Jeder Fall muss so früh als irgend möglich operirt werden, da Zuwarten nur Schaden bringt. Kommt der Kranke mit kleinem oder mittelgrossem Splitter im ersten Stadium; kann der Eisensplitter sofort (oder nachdem man Atropin eingeträufelt und für einige Stunden den Verband angelegt,) im Glaskörper direct oder mit Hilfe des Augenspiegels gesehen werden: so schreite man ohne Zögern zur Operation. Dies sind die günstigsten Verhältnisse. (Vgl. F. 24/12.) Liegt die kleine Eingangsöffnung in der Hornhaut oder nahe ihrem Rande, so ziehe ich den meridionalen Scleralschnitt vor; die Operation durch die Linse hindurch, die dabei entfernt werden muss, aber doch immer nur unvollkommen sich entkapseln lässt, bietet weit schlechten Chancen.

Ist die Eingangsöffnung in der Sclera, in einiger Entfernung vom Hornhautrand und der Fremdkörper sichtbar oder wenigstens

durch einen hellen Reflex aus dem Blutgerinnsel noch soeben erkennbar; so wird der Magnet in die Scleralwunde eingeführt (F. 36/24), die letztere nöthigenfalls noch ein wenig erweitert.

Zur Ausführung des Scleroticalschnitts ist die Narcose vorzuziehen. Zunächst hat man die Richtung des betreffenden Meridians (gemeinhin nach aussen unten oder nach innen unten[1]) zu wählen. Vorheriges Abpraepariren eines Bindehautlappens, wie ich es anfangs geübt, ist nicht nöthig, da man nach Vollendung der Operation den Scleralschnitt bequem mit Bindehautnähten vollkommen gut zu decken im Stande ist.

Der Schnitt durch die Augapfelhäute muss hinter der gefährlichen Ciliarkörperregion in der Aequatorialgegend, und zwar in meridionaler Richtung geführt werden, da nur so die meridionalen Fasern der Sclerotica, welche dem Augapfel den eigentlichen Halt gewähren, geschont werden, während bei der allerdings für den Operateur oft bequemeren äquatorialen Schnittrichtung die quere Durchtrennung jener Fasern sich recht häufig straft durch spätere Schrumpfung des Bulbus mit dauernder Erblindung desselben.

Mit dem Zirkel misst man von der Mitte des äusseren unteren (bez. inneren unteren) Quadranten der Hornhautumrandung in dem entsprechenden Meridian auf der Sclera eine Strecke etwa 8 mm ab; fasst an dieser Stelle, welche dem vorderen Schnittende entspricht, breit und kräftig anziehend die Augapfelbindehaut mit einer kleinen Pincette, während ein Assistent mit einer nahe dem inneren oberen (bez. äusseren oberen) Hornhautumfang die Bindehaut packenden Schlusspincette den Bulbus kräftig emporrollt, um das Operationsgebiet freizulegen; stösst das v. Graefe'sche Messer oder ein feines schmales Scalpell in meridionaler Richtung in den Augapfel gleich einige Mm tief hinein, so dass der Glaskörper etwa bis in die Gegend des Eisensplitters[2] mitgespalten wird, und vollendet bei

---

[1] Die Ablösung eines Muskels, um z. B. den Schnitt gerade nach unten oder nach innen zu verlegen, ist, wenn das Eisen in Glaskörper sitzt, nicht nöthig; bei Einpflanzung des Eisensplitters im Augengrund, nahe dem Sehnerven, kann sie allerdings in Frage kommen. — Mit Rücksicht auf die Note zu Seite 5 und auf die bequemere Ausführung macht man den Schnitt lieber aussen-unten; — es sei denn, dass der Fremdkörper innen-unten im Glaskörper sitzt.

[2] Hierin liegt auch das Geheimniss der eleganten Extraction des Cysticercus aus dem Glaskörper!

steiler Messerhaltung den Schnitt durch die Augenhäute nach dem Aequator hin in einer Länge von etwa 6 mm.

Der Magnet wird eingesenkt, für einige (5—10) Secunden drin gelassen und, wenn die Diagnose richtig war, mit dem Fremdkörper ausgezogen. Die Conjunktiva, deren Wunde stets weiter klafft, wird über die Scleralwunde herübergezogen und mittelst einiger Nähte aus feinster carbolisirter Seide geschlossen. Mit einer Sublimatlösung von 1 auf 10000 oder auf 5000 wird die Oberfläche des Augapfels sorgsam ausgewaschen und der Verband aus Bruns'scher Charpierbaumwolle mit der gleichen Lösung durchtränkt. Der erste Verband bleibt 24 Stunden liegen. Die Nähte brauchen vor dem 5. und 6. Tag nicht angerührt zu werden; ja man kann sie noch länger in der Bindehaut belassen.

Rechtes Auge.
1. Hornhaut-, 2. Irisnarbe, 3. Synechie,
4. Schnitt.

Fig. 7.

Wegen der Heilung kann man bei vorsichtigem sauberem Verfahren ganz unbesorgt sein; die einzige Schwierigkeit liegt in der Diagnose.

Natürlich, — ob ein Eisensplitter überhaupt eingedrungen, darüber bin ich fast in keinem einzigen der Fälle zweifelhaft gewesen und habe die mir von einem geschickten Hörer angefertigte, in ein gläsernes Rohr eingeschlossene Magnetnadel nicht in Anwendung gezogen.

War der Fremdkörper durch die Hornhaut eingedrungen, so sieht man (vgl. F. 25/13 und 46/34) die scharf gerissene lineare oder zackige Wunde (bez. Narbe) der Hornhaut; die Narbe oder Wunde der Iris, der vorderen, der hinteren Linsenkapsel, den Trübungsschlauch, der die Linse durchsetzt; die Glaskörpertrübung, die sich ihm anschliesst, öfters auch direct dahinter den glitzernden Splitter. War der Fremdkörper durch die Sclera oder am Rande der Hornhaut eingedrungen, so sieht man die Wunde der Sclera, mitunter Glaskörpersubstanz (klare oder schleimigveränderte) zwischen den Lefzen. und Blut im Augeninnern, und öfters darin entweder

eine abnorm hellen Reflex oder den Fremdkörper mit grösster Deutlichkeit. (Vgl. Fall 45/33, woselbst auch die Luftblasen im Glaskörper, die, wie aus der Literatur ersichtlich, öfters zunächst für eingedrungene Fremdkörper gehalten worden sind, genau beschrieben werden.) Aber eine Schwierigkeit bleibt bestehen, nämlich dann, wenn man den Fremdkörper nicht direct wahrnimmt, seinen Sitz genau zu localisiren.

Nach meinen Erfahrungen sitzt er allerdings wohl immer im Bulbus selber; er kann die hintere Bulbuswand nicht durchbohren, wenn er nicht durch Pulver oder ähnliche explosive Stoffe getrieben war. Aber er kann entweder in der hinteren Bulbuswand sich einpflanzen oder daselbst abprallen und in den Glaskörper hinabsinken: der erste Fall ist für die Magnetoperation ungünstig, der letzte ist günstig.

Im ersten Fall ist die Chance einer reizlosen Einheilung nicht ganz unbeträchtlich, im letzteren fast gleich null.

Hieraus folgt mit Nothwendigkeit, dass der erstgenannte Fall, wenn er frisch kommt, resp. jeder frische Fall, wo man den Fremdkörper nicht genau localisiren kann, wo wegen des cornealen (oder paracornealen) Sitzes der kleinen Eingangsöffnung eine Magnet-Sondirung nicht sicher gemacht werden kann, so lange expectativ zu behandeln ist, bis entweder Reizerscheinungen (Hypopyon u. s. w.) auftreten, so dass jedes weitere Zuwarten nur das Endergebniss einer Panophthalmitis liefern würde, oder bis man eine genügende Ueberzeugung vom vitrinalen Sitz des Fremdkörpers sich hat verschaffen können.

Eine unvorsichtige Sondirung des Augapfelinnern ist einem Todesurtheil über das Organ gleich zu setzen: dies folgt aus sehr zahlreichen Fällen der Literatur. Eine vorsichtige Sondirung des Glaskörpers mit gründlich gesäuberter Magnetspitze und mit gründlicher (Sublimat) Waschung der Wundregion ist völlig ungefährlich (vgl. Fall 41/29) und daher, falls die Eingangsöffnung in der Sclera liegt, auch dann anzurathen, wenn der Sitz des Fremdkörpers nicht sofort festgestellt werden konnte.

Gemeinhin kommen die Patienten nicht im ersten Stadium, sondern erst im zweiten, wenn heftige Entzündung, umschriebene oder selbst totale Eiterinfiltration des Glaskörpers besteht. Auch dann ist es gerathen, so früh als möglich zu operiren; aber ein mässiges Zuwarten erlaubt, bis nach kräftigerer Atropinisirung und genauerer Untersuchung, ev. selbst mit Hilfe des reflectirten Sonnen-

lichts, der Sitz des Splitters hat festgestellt werden können. (Vgl. Fall 27/15.)

Selbst bei rechtzeitiger Diagnose und glücklicher Operation sind hier aber die Resultate naturgemäss nur bescheiden, da der Glaskörperabcess, selbst der umschriebene, eine zu gefährliche Affection für den Bestand der Sehkraft darstellt. Wenn auch nach prompter Entfernung des Fremdkörpers die Reizerscheinung nachlassen und die Form des Bulbus erhalten bleibt, so wird doch brauchbares Sehvermögen selten erhalten werden. Aber immerhin flösst uns ein solcher Fall Muth ein, wo der Patient erst im dritten Stadium, $^1/_2$ Jahr nach Eindringen des Fremdkörpers, mit Cataract und schwerer Iridocyclitis des Auges ankommt und doch nach sofortiger Extraction des Eisensplitters die Entzündung aufhört und nach späterer Linsenextraction feinste Schrift gelesen wird (Fall 25/13).

Und vom chirurgischen Standpunkt sind auch diejenigen Fälle höchst bemerkenswerth, wo 16 Jahre nach dem Eindringen des Fremdkörpers, nachdem auf die initiale Reizung eine lange Periode der Ruhe gefolgt war, und dann durch Dislocation des Eisensplitters (Herabfallen desselben aus der Retina in den Glaskörper) eine neue Periode der Reizung anhebt, die in früherer Zeit zur Enucleation geführt hätte, jetzt mit Hilfe des Magneten der Bulbus dauernd erhalten und sogar eine solche Durchsichtigkeit des Augengrundes erzielt wird, dass eine Zeichnung deselben angefertigt werden kann (Fall 26/14).

Ist ein kleiner Fremdkörper fest in die Augenhäute hinten eingepflanzt, so hört, falls nicht gleich Zerstörung des Augapfels durch Vereiterung erfolgte, die anfängliche Reizung dauernd auf, und wenn die brechenden Medien klar sind, kann man mit dem Augenspiegel noch nach 16 Jahren den etwas herrvorragenden, von einer dünnen Kapelschicht bedeckten Eisensplitter in der Retina haften sehen. Tritt aber nach einer gewissen Zeit der Ruhe, die ebenso gut einige Monate wie 15 Jahre dauern kann, ohne angebbare Ursache eine heftige Entzündung des verletzten Auges unter dem Bilde der Iridocyclitis auf, so ist der Splitter frei beweglich im Glaskörper — sei es von vornherein gewesen, sie es nachträglich erst geworden.

Wann soll man einen im Glaskörper sitzenden Eisensplitter von der tellerförmigen Grube her extrahiren, also statt des meridionalen Scleralschnittes am Aequator einen linien- oder lappenförmigen Schnitt am Hornhautrand anlegen?

Nach meiner Ueberzeugung nur in 2 Categorien von Fällen.

1) Wenn der durch die Linse eines jugendlichen Individuum fliegende Fremdkörper nicht weit hinter der Linse sich befindet, die Cataract vollständig geworden und reizloser Zustand eingetreten: dann kann man allerdings mit der Extraction der Linse die des Fremdkörpers verbinden. (F. 145.)

2) Wenn die Linse bereits entfernt ist, sei es in Folge einer früheren Operation oder der primären Verletzung, und nur, was wohl gewöhnlich der Fall sein wird, Kapselverdickung zurückgeblieben: dann kann man durch einen Lanzenschnitt am Hornhautrande die Iridocapsulotomie verrichten und den Magnet in die Tiefe des Glaskörpers einführen. (F. 26/14.)

Ist aber bei kleinem oder mittlerem Fremdkörper im ersten oder zweiten Stadium die Linse nur partiell getrübt (vgl. F. 34/22 u. 25/13), so würde ich, selbst wenn der Fremdkörper nicht weit hinter derselben sitzt, den Scleralschnitt vorziehen und später, wenn der Cataract reif geworden, dieselbe extrahiren: man kann auf diese Weise auch den Glaskörpervorfall gänzlich vermeiden.

Ueber die Magnetsondirung der frischen Scleralwunden habe ich mich schon geäussert: einmal hatte ich einen partiellen Erfolg, bei 180 mgr Eisengewicht (Fall 36/24).

Der Fall ist sehr ermuthigend.

Kommen die Patienten mit grosser Hornhaut oder Scleralwunde (von 6—10 mm und darüber), Collaps des Bulbus, starker innerer Blutung; so feiert der Magnet, welcher die grossen Eisensplitter von 200—500 mgr sofort aus der dunklen Tiefe herausholt, zwar chirurgische Triumphe; aber Sehkraft wird nicht hergestellt, selbst nicht bei reizloser Wundheilung.

Im allgemeinen dürfte zwar darnach die Gefahr der sympathischen Ophthalmie des zweiten Auges gering oder selbst null sein. Wenn ich trotzdem mehre Male noch nachträglich den Bulbus enucleirt habe; so geschah dies, weil ich die Arbeiter erstens absolut sicher stellen und zweitens jede spätere Arbeitsunfähigkeit durch Schmerzhaftigkeit oder Reizung des entarteten blinden Augapfels vermeiden wollte. Für die Neurotomie schwärme ich nicht und auch die Neurektomie hat wegen der möglichen Oedems an Papille und Retina des zweiten Auges für mich durchaus nichts bestechendes. Die Exenteratio bulbi ist mir ebensowenig sympathisch, wie die Neurotomie. Nach der Enucleation habe ich (in gewiss über 500

Fällen) noch nie eine schädliche Folge beabachtet und bin namentlich mit der Bindehautnaht sehr zufrieden; auch wüsste ich nicht, dass Arbeiter das künstliche Auge weniger gut vertrügen als andere Menschen. Wären die betr. Patienten geneigt, 3—4 Monate im Dunkeln unter Ueberwachung zuzubringen; so brauchte nach Entfernung des Eisensplitters der Bulbus in solchen Fällen gewiss nicht oft enucleirt zu werden. Ist es mir doch gelungen, den Augapfel dauernd zu erhalten, nachdem erst im Stadium der beginnenden Panophth., bez. der totalen Glaskörpervereiterung, Patient sich vorgestellt und der Eisensplitter von 31 mgr aus dem Scleralschnitt entbunden wurde (Fall 28/16). Einmal habe ich einen Bulbus erhalten zu können geglaubt, in den ein Splitter von 1020 mgr Gew. eingedrungen! Ein 54jähr. Kesselschmied kam bereits 20 Minuten, nachdem ihm ein heisses Stück von einem Nietkopf in's linke Auge geflogen; aus der Wunde, am unteren Rande der Hornhaut und der angrenzenden Sclera, ragte soeben die Spitze des Eisens hervor, die ich sofort mit einer Pincette fasste und so den Fremdkörper vorsichtig, aber ohne Schwierigkeit hervorzog. Letzterer war 26 mm lang, 4 mm breit, $4^1/_2$ mm dick. Es erfolgte gar keine Entzündung. Nach 3 monatlichem Aufenthalt im Dunkeln wurde Pat. entlassen: Rechtes Auge normal. Linkes völlig reizlos, natürlich blind, die Narbe (welche ungefähr 6 mm lang ist, radiär im Randtheil der Hornhaut und der angrenzenden Sclera liegt,) etwas eingezogen, die Linse getrübt, die Spannung herabgesetzt. — Schon wenige Wochen nach der Entlassung kehrte Patient zurück mit Hyphäma und Reizung, so dass ich doch die Enucleation ausführen musste.

Bleibt der Fremdkörper im Auge, so hilft selbst die zweimalige Neurotomie optico-ciliaris nicht, die man dem Patienten gemacht hatte; wegen wiederkehrender Reizung und Arbeitsunfähigkeit musste ich ein Jahr später den Bulbus enucleiren.

Wenn ich in der demnächst folgenden Reihe meiner Beobachtungen über Eisensplitter im Glaskörper, die mit Hilfe der Magnetextraction behandelt worden, zwei Mal gute resp. normale Sehkraft, ein Mal einen Rest von Sehvermögen, zwei Mal die Form des Bulbus dauernd erhalten habe, alles dies im Laufe der letzten 5 Jahre, so wird der Unterschied der Resultate gegenüber der vormagnetischen Aera wohl am besten in die Augen springen, wenn ich hinzufüge, dass es mir in den ersten zehn Jahren meiner Praxis nicht ein einziges Mal gelungen ist, mit den rein mechanischen Instrumenten

aus der Tiefe des Glaskörpers einen Eisensplitter mit Erfolg für die Sehkraft herauszuheben! Die zahlreichen traurigen Fälle, die zur Enukleation führten, hier in extenso wiederzugeben würde nur den Leser ermüden, aber nicht besonders lehrreich sein. Ich verweise auf die Inaug.-Diss. von Dr. F. Homburg (Berlin 1883. L. Schuhmacher, 116 Seiten), der aus 3370 aufeinanderfolgenden Krankengeschichten meiner stationären Klinik (von 1869 bis Dez. 1882) 520 Fälle von Augenverletzung gesammelt hat.[1]

Andere Operateure sind in der vormagnetischen Aera nicht viel glücklicher gewesen.

In der vortrefflichen Monographie von Zander und Geissler über die Verletzungen des Auges, aus dem Jahre 1864, heisst es pag. 213: „Ein in den Glaskörperraum eingedrungener fremder Körper ist nur selten der chirurgischen Kunst zugänglich; man ist daher fast immer gezwungen, denselben seinem Schicksal zu überlassen".

Aus der grossen Zahl von ziemlich gleichlautenden Urtheilen über die in den Glaskörperraum eingedrungenen Metallsplitter will ich nur als Beispiele die beiden folgenden citiren:

H. Power (St. Barthol. Hosp. Rep. XI p. 181—209 und X, 155) berichtet 1875 über 39 Fälle von schweren Augenverletzungen und vertheidigt den Grundsatz, dass in allen Fällen, wo die Anwesenheit eines Fremdkörpers in der Vitrina anzunehmen, die geeignete Behandlung, namentlich bei den arbeitenden Classen, in der frühzeitigen Entfernung des Augapfels bestehen soll.

G. Lawson (Lancet. March 27, 1875) betont die Nothwendigkeit der Enucleation in allen Fällen, wo ein Fremdkörper in die Tiefe des Auges gedrungen, und nicht extrahirt werden kann, auch wenn noch ein gewisses Sehvermögen besteht.[2]

H. Knapp, der im X. Band des von ihm mit mir herausgegebenen Arch. f. A. (p. 71 fgd. a 1879) wohl die gründlichste Arbeit über die Entfernung von Fremdkörpern aus dem Augeninnern veröffentlicht hat, konnte nur 16 Fälle auffinden, wo wirklich

[1] Hieraus folgt, dass bei mir die Zahl der Verletzten unter den stationären Kranken 15% beträgt, — in München bei Prof. v. Rothmund nur 1,25% oder 137 unter 10143 stat. Kranken. Vgl. C.-Bl. f. A. 1882 pag. 490.

[2] Vgl. Mc' Keown, Dublin med. J. 1876, I, p. 201: An eye, in which a foreign body is lodged in the vitreous, is doomed, and the patient is fortunate, if his other eye escape an attack of sympathetic ophthalmia.

aus der Glaskörpersubstanz ein Fremdkörper extrahirt worden; und darunter waren, abgesehen von den schon oben erwähnten Magnet-Fällen von Dixon und Mc' Keown, nur 2 Fälle mit leidlich gutem Sehvermögen (Jeaffreson und Knapp)!

Man wird wohl nicht wagen, den Werth der Magnetextraction durch die Bemerkung herabzudrücken, dass vielleicht in den gelungenen Fällen (z. B. Fall 24/12, der zu den primären gehört) spontaue Einkapselung hätte erfolgen können.

Für die anderen wäre die Behauptung absurd, da Fall 25/13 zu den tertiären gehört und der Bulbus in Gefahr stand der Enucleation zu verfallen; im Fall 36/24 der Eisensplitter 180 mgr wog. Aber auch für kleine eben frisch eingedrungene Splitter ist auf dauernd reizlose Einheilung nicht zu rechnen.

Die reizlose Einkapselung eines Eisensplitters im Glaskörper habe ich vielleicht 1—2 Mal gesehen, in der Retina wohl 15 Mal. Darum ist bei Eindringen des Fremdkörpers in den Glaskörper die Extraction immer indicirt. Dazu kommt, dass von dem reizlos in der Tiefe eingeheilten Fremdkörper Amaurose des Auges (durch Netzhautablösung) noch nach Jahren bedingt werden kann und — nicht so ganz selten bedingt wird.

Wenn ein Eisensplitter in die Tiefe des Auges eindringt, kann eitrige Entzündung, selbst Panophthalmitis, erfolgen oder — gänzlich ausbleiben. Leber hat, um diese Verschiedenheit des klinischen Verlaufes aufzuklären, sehr interessante Thierversuche unternommen und die folgenden Resultate erhalten:

1) Die blosse Gegenwart eines reinen, nicht mit entwicklungsfähigen Keimen niedriger Organismen behafteten und chemisch indifferenten Fremdkörpers im Auge ruft keinerlei Entzündung hervor.

2) Aseptische Fremdkörper aus solchen Metallen, welche im Auge der Oxydation unterliegen — hierzu gehört natürlich das Eisen — bewirken keine eitrige Entzündung, können aber andere schwere Folgen nach sich ziehen. Sie erregen im Glaskörper leicht Schrumpfung sowie Netzhautabhebung.

3) Eitrige Entzündungen nach eingedrungenen Fremdkörpern sind nahezu immer durch Vorhandensein organischer Keime bedingt. Auch chemische Reize können eitrige Entzündung bewirken, kommen aber in der Praxis nicht in Betracht.

4) Die eitrige Entzündung durch niedrige Organismen entsteht

durch chemische Substanzen, die diese Organismen durch ihren Lebensprocess erzeugen. Aehnlich wirkt der Cysticercus.

So interessant und wichtig diese Schlussfolgerungen auch sind, so bleiben doch immer noch gewisse Schwierigkeiten der klinischen Fälle und ihrer practischen Behandlung.

In den Fällen, die ich beobachtet, wo der Eisensplitter durch die Hornhaut in die Iris eindringt und nur an letzterer Stelle einen Abscess macht; oder wo der Fremdkörper bis zur Retina vordringt und nur in der Tiefe Eiterung bewirkt, während die Eingangswunde durchaus normal verheilt ist, kann man doch wohl von accessorischer Wundinfection, etwa seitens des Patienten oder der hilfeleistenden, übereifrigen Laien, nicht gut reden. Man könnte wohl annehmen, dass gelegentlich der schnell durch das Augeninnere fliegende Splitter in Ritzen oder Spalten Keime mit sich führe, die in der Tiefe erst zur Wirksamkeit gelangen. Aber für die Mehrzahl der Fälle dürfte doch die Annahme näher liegen, dass der von der Oxydation des Fremdkörpers ausgehende Reiz die eitrige Entzündung bewirkt — auch ohne Mitwirkung von Mikroorganismen. Und hiermit stimmt die neueste Arbeit Leber's (A. f. O. XXX, I, 243, a. 1884) überein, welche statuirt, „dass das Eisen für das menschliche Auge als eine an und für sich Entzündung erregende Substanz zu betrachten ist", da in der Eiterschicht, die dem aus der Vorderkammer eines menschlichen Auges extrahirten Eisensplitter aufgelagert war, wohl Fibrin mit zahlreichen, rosthaltigen Lymphzellen, aber keine Mikroorganismen bei sofortiger Untersuchung nachgewiesen werden konnten.

Wollte man nach der Entfernung des Splitters eine antiseptische Ausspülung der vorderen Augenkammer oder des Glaskörperraumes vornehmen, so würde man vielleicht etwas überflüssiges machen: denn ich sah fast immer nach der Magnetextraction des Eisensplitters, wobei eine histologisch reine Entfernung des Eiters (und der ihm etwa anhaftenden Mikroorganismen) nicht erfolgen konnte, dass die Eiterbildung von selber aufhörte; und das sogar in Fällen, die das gewöhnliche Krankheitsbild der eitrigen Aderhautentzündung, beziehentlich der beginnenden Panophtalmitis darboten, der Process sich begrenzte und z. B. die Hornhaut dauernd erhalten blieb.

Wenn wir auch den alten humoralpathologischen Satz: Ubi stimulus, ibi affluxus nicht mehr unseren pathologischen An-

schauungen zu Grunde legen; so ist doch der cellularpathologische: Ubi stimulus, ibi irritatio auf diesem Gebiete durchaus fruchtbringend für unser therapeutisches Handeln; es kommt eben alles darauf an, den Fremdkörper sicher herauszuziehen und zwar so früh als irgend möglich. —

12) Primäre Extraction eines Eisensplitters von 20 mgr aus dem Glaskörper mittelst meridionalen Scleralschnitts, mit vollkommenem und dauerndem Erfolge (24).

Am 11. September 1879 wurde mir vom Herrn Collegen Dr. Krieger aus Puttlitz der 16jährige Eduard Kluth aus diesem Ort wegen einer ernsten Augenverletzung in die Klinik gesendet. Des Morgens um 8 Uhr an demselben Tage war Pat. mit seinem Vater beim Schmieden beschäftigt, als er ganz plötzlich eine Verletzung des rechten Auges und Sehstörung desselben verspürte. Er machte sich mit seinem Vater sofort auf den Weg hierher, welcher 3 Stunden zu Wagen und $3^1/_2$ Stunde auf der Eisenbahn beträgt. Auf das verletzte Auge war ein nasses Läppchen gelegt und ein Taschentuch darum gebunden worden. Nachmittag $3^1/_2$ Uhr desselben Tages finde ich das linke Auge gesund; auch das rechte, das verletzte, ist fast reizlos, es zeigt aber oberhalb des oberen Hornhautscheitels eine Wunde in der Sclera. Dieselbe ist etwa $2^1/_2$ mm lang, nahezu horizontal, um $1^1/_2$ mm vom Hornhautrande entfernt, leicht klaffend. Klare Glaskörpersubstanz liegt, ohne herauszutreten, zwischen den mit einigen Körnchen uvealen Pigmentes besetzten Wundlefzen. Die Hornhaut zeigt eine leichte Längsfaltelung, in der Vorderkammer ist etwas Blut vorhanden. Natürlich konnte man nicht daran zweifeln, dass der Augapfel einen Fremdkörper beherberge. Pat. wurde sofort verbunden und im dunklen Zimmer zu Bett gebracht. Am Abend des nämlichen Tages wird der Verband gewechselt. Pat. giebt sofort eine wesentliche Besserung der Sehkraft an. Das Auge ist reizlos, die Wunde ist verklebt, die Hornhaut klar und von normaler Wölbung. Kammerwasser durchsichtig. Iris frei von Entzündung. Pupille mittelweit, eiförmig mit oberer Spitze. Offenbar ist die obere Irisperipherie gegen die Wunde hingezogen oder mit der inneren Wundöffnung verklebt. Dagegen besteht kein Irisvorfall. Der Augenspiegel zeigt normal rothen Reflex des Pupillargebietes. Jedoch ist ein dunkler Faden im Glaskörper sichtbar, welcher oben an der Wundöffnung haftet, ziemlich grade nach unten hinten zieht und sich dabei erheblich verschmälert. So-

wie Patient die Blickachse senkt, erkennt man ein ziemlich grosses Eisenstück, das hinter der Linse und in einiger Entfernung von derselben im unteren Theile des Glaskörpers frei sichtbar wird. Der Fremdkörper ist schwarz, unregelmässig, scharfkantig; an den scharfen Bruchecken reflectirt er das mittelst des Augenspiegels hineingeworfene Licht hell-metallisch. Natürlich wechselt dieser metallische Reflex bei leichter Drehung des Augenspiegels, das heisst bei wechselnder Richtung des Lichteinfalls. Sehnerv und Netzhaut sehen normal aus.

Am Morgen des folgenden Tages wird derselbe Zustand festgestellt und sofort zur Operation geschritten. Denn in solchen Fällen muss man handeln, und zwar ohne Zeitverlust. Durch Zuwarten werden die Aussichten der Operation nur verschlechtert. Auf friedliche Einkapselung eines so grossen Fremdkörpers ist eben nicht zu rechnen. Die Sehkraft des verletzten Auges geht beim Zuwarten verloren, die des zweiten wird ernstlich bedroht.

Zur Operation wird mein Electromagnet hergerichtet. Es wird beschlossen, zwischen dem äusseren und dem unteren geraden Augenmuskel in tiefer Narcose dem Augapfel einen Meridionalschnitt beizubringen, der hinter dem Ciliarkörper anfängt und sich von hier aus gegen den Aequator erstreckt. Um den Schnitt nachträglich zu decken, wird zunächst medianwärts von der festgestellten Schnittrichtung ein halbkreisförmiger Bindehautlappen freipräparirt und lateralwärts über seine Basis, zurückgeklappt und die Blutung sorgfältig gestillt. Hierauf fasst mein Assistent, Herr Vogler, mit einer Schlusspincette eine Bindehautfalte im horizontalen Meridian des Augapfels nahe dem medialen Hornhautrande, und rollt damit den Augapfel nach innen oben, so weit dies bei eingelegtem Sperrer möglich. Der Operateur fasst mit einer kleinen chirurgischen Pincette das episclerale Gewebe gerade am vorderen Theile des beabsichtigten Schnittes und senkt neben der Pincette das v. Graefe'sche Staarmesser in die Sclera, die Schneide gegen den Aequator gerichtet. Mit langsamen, sägeförmigen Zügen wird ohne Contrapunction ein Schnitt von 4 mm Länge durch sämmtliche Bulbushäute angelegt. Der Schnitt klafft durch Glaskörpersubstanz, die aber nicht hervor- oder austritt. Ein sanfter Druck wird auf die mediale Wundlefze ausgeübt, in der Hoffnung, der Fremdkörper würde durch seine Schwere schon hervortreten, weshalb auch Patient in halbsitzender Stellung auf dem Knapp'schen Operationsstuhl narcoti-

sirt war. Dieses glücklichste Ereigniss trat nicht ein. Hierauf wird das eine schnabelförmige Ende des Electromagneten, welcher ungefähr Gestalt und Krümmung des Armes einer gewöhnlichen krummen Irispincette besitzt, aber dicker und zahnlos ist, durch die Wunde in's Augeninnere eingeführt, die Spitze natürlich medianwärts und die Concavität gegen die Sclera gerichtet. Der Fremdkörper folgt nicht.

Sofort wird der Magnet ausgezogen; der Schnitt mit der Schielscheere in seiner ursprünglichen meridionalen Richtung gegen den Aequator zu verlängert, so dass er im ganzen eine Länge von 7—8 mm erlangt, und der Magnet wiederum eingeführt, in derselben Richtung wie zuvor, aber etwas weiter hineingeschoben und ein wenig gedreht, so dass seine Spitze dem unteren Scheitel des Aequator bulbi näher kommt. Man hört keinen klingenden Ton, sieht aber beim vorsichtigen Ausziehen des Magneten, wobei die Convexität einen sanften Druck auf die laterale Wundlefze ausübt, um Abstreifen des Fremdkörpers zu verhüten, dass der Magnet einen schwarzen Metallsplitter erfasst hat und ohne weiteres aus dem Augeninnern hervorbringt. Ein Baumwollenbäuschchen wird auf die sanft geschlossenen Lider gedrückt, die etwas oberflächlich gewordene Narcose vervollständigt, der Bindehautlappen über den Schnitt zurückgeklappt, so dass er ihn deckt, und durch zwei Nähte befestigt; endlich noch der bei unseren Staaroperationen übliche Monoculus-Verband angelegt und auch das zweite Auge durch eine leichte Binde verschlossen. Als Patient aus der Narcose erwacht war, klagte er nicht über Schmerzen und wurde ins Bett gehoben. Der Eisensplitter ist 3 mm lang, 2 mm breit und fast 1 mm dick, von schwarzer Farbe, ohne Spur von Rost, mit scharfen, etwas unregelmässigen Rändern; die eine der beiden Hauptbegrenzungsflächen des ziemlich platten und glatten Körpers ist etwas convex, die andere eben. Sein Gewicht beträgt 20 mgr. Die Heilung erfolgt ohne Spur von Reaction.

Am folgenden Tage ist der Augapfel ganz reizlos, aber seine Spannung herabgesetzt (T-2). Die Cornea leicht gefaltet, die Pupille eng. Am zweiten Tage nach der Operation (14. September) besteht derselbe Zustand. Ein Tropfen Atropin wird eingeträufelt. Am dritten Tage (15. September) erkennt das Auge sicher die Zeit an einer gewöhnlichen Taschenuhr. Das Atropin hat noch nicht gewirkt, erst Abends tritt Erweiterung der Pupille ein. Eine vor-

sichtige Augenspiegeluntersuchung zeigt, dass die brechenden Medien klar sind, und dass man das hintere Ende der durch die Operation gesetzten Scleralnarbe sehr deutlich im ophthalmoscopischen Bilde erkennen kann.

Am vierten Tage nach der Operation (16. September) ist das Auge reizlos, die Nähte werden entfernt, die von der Bindehaut gedeckte Schnittregion ist noch etwas hervorragend. Auch liegt noch in der Eingangspforte des Fremdkörpers, in der Sclera oben, eine klare Glaskörperperle. Die Cornea ist noch leicht gefaltet, der kleine schmale Glaskörperfaden wie zuvor. Die Breite des durch graues Narbengewebe gefüllten Scleralspaltes (2, Fig. 8) beträgt ungefähr $^1/_2$ mm, so weit man dies im Augenspiegelbilde durch Vergleich mit der Papilla optica abschätzen kann.

Fig. 8.
Augenspiegelbild (mit $2^1/_2$ zölliger Convex-Linse entworfenes umgekehrtes Bild). 1 Papilla opt., 2 graue Scleralnarbe, 3 3 freiliegende Sclera (mit 2 kl. Blutfleckchen), 4 4 Rand der retrahirten Aderhaut, 5 5 5 entfärbter Herd mit sichtbaren Aderhautgefässen, 6 6 6 scharf begrenzter pigmentirter Rand desselben.

Etwa 14 Tage nach der Operation wurde eine genauere Prüfung vorgenommen. Das Auge ist reizlos. Die Eingangsöffnung ist vernarbt, die Schnittgegend kaum noch hervorragend, die Bindehaut daselbst etwas succulent. Die brechenden Medien des Auges sind klar, aber ein kleiner Glaskörperfaden noch sichtbar. Papilla opt.

nebst Umgebung normal. Die von dem operativen Eingriff herrührende Veränderung des Augengrundss beginnt etwa 5—6 Papillenbreiten oder 7—9 mm nach aussen unten vom Rande der Papilla optica, in Gestalt eines scharf begrenzten grossen sectorenförmigen Herdes, dessen vorderes d. h. äquatoriales Ende mit dem Augenspiegel nicht zu erreichen ist. In diesem Herde, über welchen die Netzhautgefässe unverändert und unverdeckt fortziehen, ist der

Fig. 9.

Gesichtsfeld des rechten Auges.

Orthographische Projection des Gesichtsfeldes. Der Mittelpunkt ist der Fixirpunkt, m Mariotte's Fleck, M mediale, L laterale Seite. Die zart gezeichneten Curven geben die Norm, w für weiss, b für blau, r für roth, g für grün. Die stark gezeichnete Curve giebt die G-F-Grenze unseres Falles, die gestrichelte Partie bedeutet eine Zone undeutlicher Empfindung.

sonst rothe Augengrund hell entfärbt, weisslich, so dass die Aderhautgefässe plötzlich in ziemlicher Schärfe hervortreten; der weisse Grund ist aber durch zahlreiche schwarze Punkte stark getüpfelt. Innerhalb dieses weissen Herdes, etwa vier Papillendurchmesser von seinem pigmentirten Rande entfernt, erscheint die nach der Papilla

zugewendete Spitze einer intensiv weissen schnabelförmigen Figur, welche von stärkerer Pigmentanhäufung umsäumt ist, und offenbar den Bereich darstellt, innerhalb dessen die Sclera frei liegt, d. h. wo nach dem Schnitt die elastische Aderhaut sich zurückgezogen.[1] Innerhalb dieser weissen schnabelförmigen Figur sieht man eine ihr ähnliche, in verjüngtem Maassstabe, von grauer Farbe: es ist die sclerale Narbe.[2] Was die functionelle Prüfung betrifft, so liest das Auge feinste Schrift (Sn. $1^1/_2$ in 9″). Das Gesichtsfeld zeigt natürlich eine mässige Beschränkung im inneren oberen Quadranten, ist aber nach den übrigen Richtungen hin normal (vgl. Fig. 9).

Nach 4 Wochen wurde der Kranke entlassen mit äusserlich fast normal aussehendem Auge. Der Glaskörperfaden ist geschwunden, der Herd im Augengrunde wenig verändert.

Nach 20 Monaten kam der auswärtige Patient wieder nach Berlin. Es wurde ein reizloses Auge, vollkommenes Fehlen von Netzhautablösung und gleich gute Function constatirt. Das operirte Auge liest feinste Schrift (Sn. $1^1/_2$ in 12″), zeigt dieselbe unbedeutende Gesichtsfeldbeschränkung (G. F. innen oben bis 28°, vom 20. bis 28. Grad Undeutlichkeit) und denselben Spiegelbefund: d. h. der Sehnerv und der grösste Theil der Retina ist normal, unten und aussen unten sieht man einen pigmentumsäumten grossen Entfärbungsherd, in welchem die Choroidalgefässe auftauchen und in dessen Mitte noch eben die Scleralschnittnarbe erkannt werden kann.

Nach brieflicher Mittheilung des Patienten vom 12. Jan. 1885 liest das operirte Auge — also 5 Jahre nach der Operation — die feinste Schrift (24).

BOSTON MEDICAL LIBRARY JUN 24 1905

Gerade bei Operationen am Glaskörper ist es nothwendig, die Beobachtungsdauer auf eine längere Zeit auszudehnen, wenn man ein abschliessendes Urtheil über den Erfolg gewinnen will.

Letzteres fehlt meistens bei den in der Literatur mitgetheilten Fällen. Nichts desto weniger glaube ich behaupten zu können, dass

[1] Der helle Reflex von „Scleralnarben“ ist nicht eine neue Beobachtung, wie manche Autoren glauben, sondern schon von Albrecht v. Graefe (Arch. f. Ophth. I, 1, 406) 1854 wahrgenommen. Vgl. auch Schauenburg, Der Augenspiegel, II. Aufl., p. 21, a. 1859.

[2] Ich hatte Gelegenheit, den Herren Collegen Osio aus Barcelona, Jodko aus Warschau und Alexander aus Aachen den Kranken zu demonstriren. — Patient wurde in der Berl. med. Ges. und in der Deutschen chirurg. Ges. vorgestellt.

bis jetzt über ein Dutzend derartiger Fälle mit Erhaltung voller oder nahezu voller Sehkraft operirt sind:

I. Mac Keown (Fall 7).
II. Hirschberg (Fall 24/12).
III. Hirschberg (Fall 25/13).
IV. Jany (Fall 100).
V. Krenchel u. Hansen (Fall 97).
VI. Alexander (Fall 78).
VII. Mules (Fall 144).
VIII. Lloyd Owen (Fall 88).
IX. Aub (Fall 166).
X. Aub (Fall 167).
XI. Gulstad (Fall 155).
XII. E. Meyer (Fall 169).

In Snell's Fall (54) wurde der Fremdkörper durch die weiche Linse hindurch geholt. Nach Capsulotomie $S = \frac{20}{50}$. — Schmidt-Rimpler (F. 146) ging nach der Linsenentbindung von der tellerförmigen Grube ein und erzielte $S = \frac{1}{3}$.

13) Tertiäre Extraction eines Eisensplitters von $25\frac{1}{2}$ mgr mittelst meridionalen Scleralschnitts aus einem an Iridocyclitis leidenden Auge; mit gutem Erfolge für die Sehkraft, nachdem acht Wochen später die getrübte Linie extrahirt worden (25).

Ein 56jähriger Böttcher hatte am 28. December 1883 beim Herstellen eines Fasses, indem er mit einem eisernen Hammer auf einen eisernen Reifen schlug, sein rechtes Auge verletzt. Es folgte Sehstörung und Entzündung desselben. Letztere liess dann wieder nach; einige Monate hindurch blieb das Auge reizlos; aber etwa am 10. Juni 1884 trat von Neuem und ohne bekannte Ursache eine so heftige Entzündung des verletzten Auges auf, dass auch das andere behindert wurde, und Patient die Arbeit einstellen musste. Nachdem diese Entzündung etwa 14 Tage gedauert und also seit der Verletzung 6 Monate verstrichen waren, nämlich am 25. Juni 1884, sah ich den Kranken zum ersten Male.

Das linke Auge war normal. Das rechte zählte die Finger auf knapp 3 Fuss Entfernung und hatte einen kleinen Gesichtsfelddefect nach oben. Dasselbe zeigt das Bild einer schweren Iridocylitis. Neben Lichtscheu und Thränen bestand eine breite

dunkelrothe Pericornealinjection. In der Hornhaut sah man nahe dem lateralen Rande eine lineare, etwas zackige, über 3 mm lange weisse Narbe, wie sie nur durch Eindringen eines Fremdkörpers erzeugt wird; dahinter in der grünlich verfärbten Iris eine atrophische, narbige Stelle; neben der Irisnarbe eine breite hintere Synechie. Pupille kaum mittelweit. (Pat. hatte schon vorher Atropin gebraucht.) Neben der Synechie war die Linsenkapsel verdickt und narbig; die Linse selber getrübt, jedoch nicht vollständig; namentlich gegen den unteren Rand zu nahm die Intensität der Linsentrübung ab.

Schon aus dem geschilderten Befunde stellte ich mit Sicherheit die Diagnose, dass ein kleiner eiserner Splitter im Augeninnern, und zwar beweglich im Glaskörper, vorhanden sein müsse.

Es galt nunmehr, den Eisensplitters direkt nachzuweisen und auch zur Wahl der Operationsstelle seinen Sitz zu ermitteln. Die Magnetnadel ist bei so kleinen Eisenmassen ganz unsicher. Die brechenden Medien waren erheblich getrübt; selbst als ich directes Sonnenlicht mittelst eines kleinen Planspiegelchens ins Auge lenkte, sah ich nur, dass die durchsichtigen Medien, namentlich Linse und Glaskörper, einen Stich ins Grüngelbe annahmen — zum Zeichen der schweren entzündlichen Infiltration. Eine etwas bewegliche Glaskörpertrübung von Schlauch- oder Trichter-Form konnte ich allerdings hinter der Linse, mehr nach unten, wahrnehmen; aber erst bei der zweiten Untersuchung am Abend des folgenden Tages, als Patient schon zur Aufnahme gelangt und energisch mit Atropin behandelt worden, sah ich in jener Glaskörpertrübung mit Entschiedenheit eine Stelle, die mehr Licht reflectirte, als entzündliche Glaskörperproducte zu thun pflegen, und die folglich als Sitz des Fremdkörpers anzusprechen war. Sie lag nasenwärts vom verticalen Meridian und nach unten. Der Fremdkörper war also von der lateralen Seite her durch Hornhaut, Iris und Linse eingedrungen, von der hinteren Bulbuswand abgeprallt und nach innen unten gesunken.

Tags nach der Aufnahme, am 27. Juni, wurde Patient in tiefer Narcose operirt.

Mit dem Cirkel mass ich von der Mitte des inneren unteren Quadranten der Hornhautumrandung nach innen unten zu auf der Sclera eine Strecke von etwa 8 mm ab, fasste an dieser Stelle, welche dem vorderen Schnittende entsprach, die Augapfelbindehaut mit

einer kleinen Pincette, stiess ein feines schmales Scalpell in meridionaler Richtung in den Augapfel gleich einige Millimeter tief hinein, so dass der Glaskörper etwa bis in die Gegend des Eisensplitters mitgespalten wurde, und vollendete bei steiler Messerhaltung den Schnitt durch die Augenhäute nach dem Aequator hin in einer Länge von etwa 7 mm. Nur wenig Flüssigkeit fliesst aus, aber weder Blut noch Glaskörpersubstanz wird in der klaffenden Scleralwunde sichtbar. Das gekrümmte, 2 mm dicke Ende meines Electromagneten wird eingeführt, das erste Mal vergeblich; aber schon bei

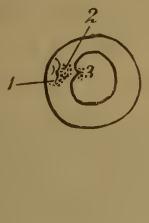

Rechtes Auge.
1) Hornhaut-, 2) Irisnarbe, 3) Synechie,
4) Schnitt.

Fig. 10.

der zweiten Einführung bringt es den schwarzen Eisensplitter heraus, der von einer ganz dünnen Schicht gelblicher Masse zum Theil bedeckt ist. Es gelingt, die Wunde des Bulbus mit der Bindehaut gut zu decken. Mittelst einiger Nähte aus feinster carbolisirter Seide wird die Bindehautwunde geschlossen. Mit einer Sublimatlösung von 1 auf 10000 wird die Oberfläche des Augapfels sorgsam ausgewaschen und der Verband aus Bruns'scher Charpierbaumwolle mit der gleichen Lösung durchtränkt.

Der Eisensplitter ist unregelmässig, etwa 3 mm lang und breit, wenig dick, wohl ein Stück des Fassbandes, und wiegt $25^1/_2$ mgr.

Die Heilung erfolgte ganz reizlos. Als ich am 10. Juli 1884 den Patienten in der Berliner medicin. Ges. vorstellte, waren erst 13 Tage seit der Operation verstrichen. Die schwere Cyclitis und Glaskörperinfiltration, zu der das seit 6 Monaten im Augeninnern verweilende Eisenstück Veranlassung gegeben, hatte nach der Extraction von Tag zu Tag erheblich abgenommen. Das Auge, welches ohne den Magneten wohl ziemlich sicher der Enucleation verfallen wäre, zählte die Finger, wenngleich nur auf kurze Entfernung. Die Sehstörung hängt wesentlich nur von der praeexistirenden Linsentrübung ab und kann späterhin durch Extraction der Linse mit höchster Wahrscheinlichkeit wesentlich gebessert werden.

Am 26. Aug. 1884, also 8 Wochen nach der Extraction des Eisensplitters, schritt ich zur Entfernung der praeexistirenden Cataract, nach oben, mittelst der gewöhnlichen Methode, ohne Narcose. (Schnitt mit dem Schmalmesser, in der Mitte corneal; Irisexcision ohne Sperrer und Fasspincette; die Linse kommt schlüpfend.)

Reizlose Heilung.

5. Okt. 84. mit $+3^3/_4$'' Sn LXX : 15'
mit $+2$'' Sn $2^1/_2$ in 5''.

Papilla opt. normal, opt. Bild gut.

März 1885. Meridionalschnittende gut sichtbar. Bild der Papilla und Retina vollkommen. Mit $+3^3/_4$ Sn XL : 15', mit $+2^1/_2$ Sn $1^1/_2$ in 7''.

14) Tertiäre Extraction eines Eisensplitters von 8 mgr, der 16 Jahre im Auge verweilt hatte, mittelst Linearschnitts am Hornhautrande und Iridokapsulotomie. Erfolg für die Sehkraft wegen Sehnervenatrophie unmöglich (26).

Der 43jährige Schmied F. Wilke gelangte am 27. Febr. 1883 zur Aufnahme. 1862 war das linke Auge verletzt und von A. v. Gräfe operirt; 1867 das rechte Auge verletzt und von Schmidt-Rimpler operirt. Letzteres hatte nur schwachen Lichtschein und leidet in den letzten Jahren an recidivirender Entzündung.

Herrn Prof. Schmidt-Rimpler verdanke ich die folgenden Notizen.

Marburg, den 12. März 1883.

Geehrtester Herr College!

Leider sind die Notizen über die Krankheit des Schmied F. Wilke nicht sehr eingehend. Derselbe wurde am 18. Aug. 1868 in die Charité aufgenommen, nachdem er bereits 12 Wochen bei Böhm in Behandlung gewesen und dann 3 Wochen wieder gearbeitet hatte. Er schrieb den Anfang seines Leidens dem Umstande zu, dass ihm ein Stückchen Stahl im Januar gegen das Auge geflogen sein soll. Doch sei das Auge danach nicht schmerzhaft geworden, auch sei keine erhebliche Röthung aufgetreten, so dass er bis Ende April seine Arbeit fortsetzte, wo er eine Abnahme seines S. constatirte.

Bei der Aufnahme bestand eine sehr heftige Irido-Choroiditis mit Hypopyon und Pupillar-Auflagerung. Schmier-Cur etc. Am

24. September, da nach anfänglicher Besserung wieder Verschlechterung eingetreten, Iridectomie nach aussen; Hyphaema. Gute Heilung. Rückgang der Entzündung, doch blieb die Pupille mit Resten des Blutergusses und Pupillarauflagerungen bedeckt. Am 19. Dec. wurde Pat. entlassen; er sah Finger auf 5' Entfernung und las mit + 6 Jäger Nr. 21.

Mehr kann ich zu meinem Bedauern nicht angeben; auch nicht, wie es sich mit der Cat. traumatica verhalten hat, da dieselbe zu jener Zeit, wie es scheint, nicht constatirt worden ist. — — —

Ihr H. Schmidt-Rimpler.

Stat. praes. 27. Februar 1883. Links Aphakie, lineare Hornhautschnittnarbe. Mit seiner Fernbrille Sn LXX : 15', mit seiner Lesebrille Sn $1^1/_2$ in 5". — Rechts mässiger Reizzustand, Pericornealinjection etc. Tn. Temporale Operationsnarbe am Hornhautrande mit Irisexcision, Aphakie. Kapseltrübung. Nur eine kleine Kapselpartie am Hornhautrande ist durchsichtig, so dass man rothen Reflex gewinnt und einen scheckigen Herd im Augengrunde soeben mühsam erkennen kann. Perforationsnarbe vom Fremdkörper in den Bulbushäuten nicht sichtbar, wohl aber nahe dem medialen Hornhautrande eine graue kleine Stelle in der Iris, die man als Narbe eines Irislochs auffassen muss.

Nach der Art der Arbeit (Hämmern von Eisen auf Eisen), der Irisnarbe, dem scheckigen Herd im Augengrunde musste Eindringen eines Fremdkörpers ins Augeninnere angenommen werden. Bei der früheren Operation war er nicht herausgekommen. Der reizlose Zustand, der Jahre lang bestanden, spricht dafür, dass der Splitter zuerst in dem Augengrund fest haftete; später fiel er in den Glaskörper herab und verursachte die recidivirenden Reizungen. Die Prognose für die Wiederherstellung des Sehvermögens war unbefriedigend, da das Auge nur Lichtschein hatte, während man durch das Kapselloch noch ophthalmoskopiren konnte. Immerhin galt es, die Enucleation eines Bulbus unnöthig zu machen, der noch keine Zeichen schwerer Cyclitis darbot. Ich beschloss zunächst die Iridocapsulotomie, um einen besseren Einblick ins Augeninnere zu erhalten und eventuell selbst durch passende Lagerung den Fremdkörper später aus dem Glaskörper in die Vorderkammer hinein zu befördern, — jedenfalls aber sogleich einen Versuch mit dem Magneten zu machen. Operation ohne Narcose, da Pat. ein Potator

strenuus. Lanzenschnitt am lateralen Hornhautrande, Spaltung der Kapsel und der Iris im horizontalen Meridian bis gegen den medialen Hornhautrand zu, Einführung des Magneten, der augenblicklich den Fremdkörper herausbefördert. Letzterer, der 16 Jahre im Augeninnern gesessen, ist dunkel, z. Th. rostig, 3 mm lang, 2 mm breit, 8 mgr schwer. Kein Tropfen Glaskörper war verloren worden. Ziemlich reizlose Heilung.

Fig. 11.

Am 9. März 1883 ist schön rother Reflex aus dem Colobom zu gewinnen, — aber Finger werden nicht erkannt. Ein gelblicher taschenartiger Gewebsfetzen, Kapsel des Fremdkörpers, schwimmt bei aufrechter Haltung des Kopfes in der Vorderkammer und schlüpft durch die weite Kapselöffnung sofort in die Tiefe des Glaskörpers, so wie der Kopf des Patienten stark nach hinten geneigt wird. Papilla optica ganz atrophisch. In der Netzhaut nach unten ist ein heller Fleck (= Primärsitz des Fremdkörpers?) und zahlreiche schwarze Herde sichtbar, einzelne auch näher dem Centrum. Das optische Bild des Augengrundes ist ganz vollkommen. Vom chirurgischen Standpunkt stellt der Fall einen Erfolg dar, wie wenn die Operation einer complicirten Cataract ganz glatt geheilt ist; vom humanen ist leider der Gewinn für den Arbeiter nur unbedeutend: aber die Entfernung des Augapfels ist doch vermieden!

Vielleicht ist es von Interesse, eine Skizze des Augengrundbildes zu geben, d. h. von einer suppurativen traumat. Iridochorioiditis, die nach der vor 16 Jahren vorgenommenen Iridectomie abgeklungen und durch Iridocapsulotomie wieder für den Augenspiegel sichtbar gemacht ist. Die Papille ist weiss, die Gefässe eng. Die Peripherie des Augengrundes mit zahlreichen schwärzlichen und scheckigen Herden gepflastert, die auch bis in die Nähe des Sehnerven und des Fixirpunktes vordringen. — Die bindegewebige gelbe Kapsel des Fremdkörpers ist noch sichtbar und durch Kopfneigung nach Belieben in die Vorderkammer resp. den Glaskörperraum zu bringen (März 1885).

Die Reizung des Auges ist dauernd erloschen. (Zwei Jahre nach der Extraction).

15) Secundäre Extraction eines Eisensplitters von 9 mgr aus dem partiell vereiterten Glaskörper eines 55jährigen mittelst des meridionalen Scleralschnitts; Erhaltung der Form des Bulbus (27).

Der 55jährige Gottfried Funk kam zuert am 4. Februar 1883 mit der bestimmten Angabe, dass ihm vor 8 Tagen beim Schmieden (Nachschlagen) der Schmiedehammer gegen das rechte Auge geflogen, das sofort geblutet und seitdem erblindet und entzündet sei. Von meiner Annahme, dass ein Fremdkörper eingedrungen sein könne, wollte er und sein Sohn, ein intelligenter Schmiedemeister, nichts wissen. Letzterer brachte mir den zwei Mannsfäuste grossen Schmiedehammer zur Stelle und belehrte mich, dass dem nachschlagenden Schmiede mitunter durch den Rückprall des Hammers sogar die Zähne ausgeschlagen würden.

Das verletzte Auge war stark geröthet und gereizt, auf der Conj. bulbi sah man nahe dem lateralen Hornhautrande eine kleine Wunde, die man aber nach ihrer Beschaffenheit nicht mit Sicherheit als Perforationsstelle der Bulbushäute ansprechen konnte. Das Auge zählte Finger auf 1', die obere Hälfte des Gesichtsfeldes fehlte. Die Linse war klar, der Glaskörper infiltrirt. Nach Mydriasis sah ich mächtige Blutcoagula im Glaskörper, besonders nach unten, bei geduldigem Zuwarten auch gelegentlich Bluterguss in der Retina und (nach innen-unten) einen grossen weissen Herd, der als Anprallstelle des Fremdkörpers aufzufassen war.

Dass ein Eisensplitter eingedrungen, war mir nicht mehr zweifelhaft; wohl aber, ob derselbe im Augengrunde haftete oder in den Glaskörper hinab gefallen war. Dieses musste aber zuvörderst entschieden werden. Patient, übrigens der älteste, den ich wegen eines eingedrungenen Eisensplitters behandelt (das Alter trübt merklich die Prognose solcher Verletzungen!) war der Aufnahme abgeneigt und wurde unter Atropineinträufelung zunächst ambulatorisch behandelt. Die Conjunctivalwunde zeigte bald einen kleinen Schleimpfropf, veränderte Glaskörpermasse; es gelang auch mühsam, eine kleine etwa $2^1/_2$ mm lange horizontale Scleralnarbe unter der gerötheten Bindehaut wahrzunehmen; der Reizzustand liess nicht nach; die Sehkraft sank (Finger 6″); in einem nach hinten dreieckig sich zuspitzenden Blutcoagulum des Glaskörpers entdeckte ich am 10. Februar 1883 einen stark lichtreflectirenden hellen Körper und war nunmehr sicher, dass dies der Eisensplitter sei. Jetzt liess Patient sich aufnehmen.

Vor der Operation (13. Februar 1883) wird noch reflectirtes Sonnenlicht mit dem Augenspiegel in die Pupille geworfen und der helle Fremdkörper, eingebettet in die Spitze des dreieckigen Blutcoagulums und bei Bewegungen des Auges mit letzterem beweglich, wahrgenommen; gleichzeitig auch eine diffuse leicht grünlich-gelbe (eitrige?) Infiltration des Glaskörpers beobachtet.

Die Narcose des an Alcoholgenuss gewöhnten Mannes ist schwer. Ein Bindehautlappen mit oberer horizontaler Basis wird lateralwärts vom Hornhautrande abpräparirt und dann mit meiner Staarlanze ein circa 4 mm langer horizontaler Schnitt, zwischen Ciliarkörper und Aequator, den Bulbushäuten beigebracht. Es kommt kein Tropfen Glaskörper. Bei der dritten Einführung des Magneten haftet ihm der Fremdkörper an. Es ist ein schwarzes Eisenstückchen, $2^1/_2$ mm lang, $1^1/_2$ mm breit, ziemlich dünn, partiell mit einer eiterähnlichen Schicht bedeckt, 9 mgr schwer. Durch Naht des Bindehautlappens wurde die Wunde gedeckt.

14. Februar 1883. Keine Chemosis, Glaskörper oben klar, roth durchleuchtbar; 16. Februar trüber, Pupille mittelweit bei energischer Atropinisirung; 17. Februar Abends kleines Hypopyon, das bald schwindet; wiederkehrt, um definitiv zu schwinden; 23. Februar ist die Stelle, wo der Fremdkörper gesessen, als ein weissliches Dreieck, an der Spitze des grossen dreieckigen Coagulum, auch schon vom blossen Auge, durch die weite Pupille bequem sichtbar.

9. März Auge reizlos, Tension nur leicht herabgesetzt. Finger werden mit Mühe gezählt.

17. März St. id.

Die Sehkraft ist nicht besser geworden (Finger excentrisch nach aussen auf etwa 1 Fuss). Das Auge ist $^1/_2$ Jahr nach der Operation reizlos, mit einigen hinteren Synechien. Linse klar. Glaskörper nach oben roth durchleuchtbar; nach unten bindegewebig infiltrirt, auch von Blutstreifen durchsetzt. Tn bis — $^1/_2$.

St. pr. den 24. September 1884, $1^1/_2$ Jahre nach der Operation. Rechtes Auge reizlos; Form und Grösse normal; Spannung herabgesetzt, T — $^1/_2$ bis 1. Linse getrübt. Bewegung der Hand. L Sn, On.

16) Secundäre Extraction eines Eisensplitters von 31 mgr aus dem total vereiterten Glaskörper. Erhaltung des Augapfels, natürlich ohne Sehvermögen (28).

Carl Niele, 35 Jahre alt, aus Berlin, kam am 5. April 1883 zur Aufnahme, nachdem ihm am 3. April beim Meisseln von Eisenblech ein Splitter in's rechte Auge geflogen. Pericornealinjection, Chemosis, Wunde am unteren Hornhautrande, blutiges, theilweise bräunliches Hypopyon, Pupillarexsudation, Glaskörperinfiltration, heftiger Schmerz. Fremdkörper nicht sichtbar. Projection nach innen zu aufgehoben. Operation ohne Narcose. Zunächst wird die Hornhautwunde wieder eröffnet, mit der Scheere erweitert und mit dem Magneten eingegangen, — vergeblich. Hierauf sofort mit dem Schmalmesser ein meridionaler Scleralschnitt am Aequator (nach aussen-unten) verrichtet. Gleich nach dem ersten Einführen des Magneten hörte man ein leises „Tick"; aber der Fremdkörper streifte sich an der Wunde wieder ab und wurde erst beim zweiten Einführen hervorgeholt ($3^1/_4$: 4 mm, 31 mgr). Schmerz und Entzündung hörten nach der Operation bald auf. Patient wurde mit reizlosem, natürlich blindem Augapfel entlassen. Dasselbe ist auch fernerhin so geblieben und niemals inzwischen schmerzhaft geworden: Kleine Narbe am unteren Rande der klaren Hornhaut; Pupille längsoval; vascularisirte feine Kapselauflagerung; Linse mindestens halbdurchscheinend; weissgelbe Infiltration des Glaskörpers, nach oben zu weniger dicht, nach unten zu vascularisirt. T — 1; Druck auf die Ciliargegend nicht empfindlich. Patient hat seine Arbeit längst wieder aufgenommen. Am 26. No-

vember 1884 kehrt Patient wieder; $1^1/_2$ Jahre nach der Operation. Nie ist inzwischen Reizung des Auges eingetreten. Das linke ist völlig normal, das rechte sieht gut aus, die Hornhaut ist vollkommen klar; hinter der schmalen längsovalen Pupille ist die Linse allerdings getrübt, T-1. Druck auf die Ciliargegend nicht empfindlich.

Somit ist die Enucleation vermieden, die beginnende Panophthalmitis coupirt worden. Letzteres ist für die Theorie der eitrigen Entzündung von Wichtigkeit, da etwaige organisirte Entzündungserreger bei der Operation nicht mit entfernt wurden.

17) Secundäre Extraction eines Splitters von nur $3^1/_2$ mgr Gewicht aus dem total vereiterten Glaskörper eines 18jährigen. Nachträgliche Enucleation (29).

Am 26. März 1881, Nachm. 6 Uhr, wurde der 18jährige Arbeiter Heinrich Müller aus Berlin gebracht. Zwei Tage zuvor war ihm beim Meisseln von Stahl auf Stahl ein Metallsplitter gegen das rechte Auge geflogen und am Beobachtungstage Vormittags ein Tropfen Atropinlösung in's Auge geträufelt worden. Das linke Auge war normal, das rechte nahezu blind; wenigstens konnte es die Zahl der Finger in nächster Nähe nicht erkennen. Die Augapfelbindehaut war stark injicirt. Eine kleine, kaum 2 mm grosse Blutung in derselben, innen unten zwischen Hornhautrand und Aequator des Augapfels gelegen, deutete die Eingangspforte des Fremdkörpers an. Es bestand Hypopyon. Ein Faden leitete von diesem aufwärts zu einer gelatinösen Exsudatmasse in der Vorderkammer, während die Mitte der weiten und runden Pupille von einer münzenförmigen, eigenthümlichen, dicken Exsudation eingenommen wurde, genau so, wie ich sie schon öfters bei eitriger Aderhautentzündung, namentlich bei der metastatisch-embolischen Form, beobachtet hatte. Die Linse war klar, der Glaskörper dick infiltrirt, der Ort des Fremdkörpers mit dem Augenspiegel nicht zu entdecken. Das Auge schmerzfrei. — Am anderen Morgen, am 27. März, schritt ich zur Operation. Vorher warf ich noch mit Hülfe eines gewöhnlichen Hohlspiegels Sonnenlicht in das Augeninnere, konnte aber auch hierbei die Lage des Fremdkörpers nicht entdecken, wohl aber mit den beiden Collegen, welche mir bei der Operation assistirten (Herrn Dr. Krause, meinem Assistenten, und Herrn Dr. Schrank aus München).

deutlich wahrnehmen, dass der ganze Glaskörper diffus eitergelb infiltirt war.[1]

Nach der Eingangspforte und den sonstigen Erfahrungen musste ich vermuthen, dass der Splitter die Sclerotica aussen unten durchbohrt, innen oben den Augengrund erreicht hatte, hier abgeprallt und nach unten gesunken war. Ich machte also unter Narkose in dem Raume zwischen dem äusseren und dem unteren geraden Augenmuskel, also nach aussen unten, hinter dem Ciliarkörper; zwischen diesem und dem Aequator, einen meridionalen Schnitt von 6—8 mm Länge durch die Umhüllungshäute des Auges, nachdem ich zuvor einen halbkreisförmigen Bindehautdecklappen mit lateraler Basis abpräparirt und zurückgeschlagen. Glaskörper trat nicht aus, wohl aber sah man in der Wunde die eitergelbe Färbung der Glaskörpermasse. Ich führte die gekrümmte Spitze meines Electromagneten ein und zwar nach verschiedenen Richtungen und zog sie wieder heraus. Bei der dritten Einführung haftete am Electromagneten, einige Millimeter von der Spitze entfernt, das Eisensplitterchen. Dasselbe ist rostfrei, wiegt nur $3^1/_2$ mgr, hat eine Länge von 2 mm, eine Breite von 1 mm und eine sehr geringe Dicke; es ist wohl mit das kleinste Eisensplitterchen, welches bis dahin mit Hülfe des Magneten aus dem Inneren des menschlichen Auges herausbefördert worden war. — Der Bindehautlappen wurde über die Wunde geklappt, mit einer Naht befestigt und ein Verband angelegt. — Am folgenden Tage (27. März 1881) war das Auge schmerzfrei; es bestand Chemosis und Exsudation, welche Iris und Pupillargebiet bedeckte. Nach zwei weiteren Tagen waren Chemosis und Exsudat fast geschwunden, der Glaskörper nach oben bereits durchscheinend; das Auge unterschied hell und dunkel.

Die acute Entzündung nahm mehr und mehr ab, aber die schwache Hoffnung, einen wenn auch nur geringen Rest von Sehvermögen zu erhalten, musste bald aufgegeben werden. Ohne entschiedene Entzündungssymptome wuchs eine dichte und gelbe Infiltration des Glaskörpers näher und näher an die Linse heran. Kopfschmerz auf der nämlichen Seite setzte ein, der Augapfel wurde weich (T-2) und schmerzhaft bei der Betastung der Ciliargegend.

[1] Hierbei zog sich die atropinisirte Pupille merklich zusammen. Das von der Hornhaut reflectirte Sonnenlicht ist für den Beobachter blendend, so dass er das Maximum seiner Sehschärfe nicht entfaltet.

Jede Spur von Lichtschein war geschwunden, die Gefahr einer sympathischen Affection des anderen Auges erschien imminent.

Drei Wochen nach der Scleralextraction verrichtete ich die Neurotomia opticociliaris, in der üblichen Weise, von der Nasenseite her, — da der Vater nicht gleich seine Einwilligung zur Enucleation geben mochte.[1] Die Insensibilität des Augapfels war vollständig, die Beweglichkeit normal; die Hornhaut blieb klar, ein messinggelber Reflex aus dem Glaskörper sichtbar. Sechs Wochen nach der Aufnahme wurde Patient entlassen: der verletzte Augapfel war blind, aber schmerzlos und mässig geschrumpft.

Drei Monate nach der Neurotomie kehrte leichter, aber entschiedener Druckschmerz der Ciliargegend wieder; nunmehr wurde die Enucleation dringend angerathen, angenommen und ausgeführt. Dez. 1884 ist das linke Auge normal.

18) Vergeblicher Versuch der secundären Magnetextraction eines Eisensplitters aus dem abscedirten Glaskörper, Enucleation (30).

Der 40jährige Landmann Mielke aus Eichberg bei Filehne hielt am 2. Juli 1881 den Stiel seiner Sense, die ein Schmied befestigte, mit Eisen auf Eisen hämmernd; ein Fragment traf sein linkes Auge, das sofort die Sehkraft einbüsste. Blutegel, Kühlung, Einträufelungen wurden verordnet. Schmerzen am Tage der Verletzung, die allmählich abnahmen, aber zur Zeit noch bestehen.

St. pr. am 10. Juli 1881. R. Sn., On. L. Pericornealinjection, ohne Chemosis. Gerade nach unten innen eine verheilte Hornhautnarbe, die am Rande beginnt und etwa um 3 mm gegen das Centrum vordringt. Dahinter ist die Iris durchschlagen; die untere Lefze des schmalen Coloboms haftet in der Hornhautnarbe. Hornhaut sonst klar. Iris in der unteren Hälfte geschwollen, der kleine Kreis makroskopisch vascularisirt. Pupille mittelweit, zackig, schräg längsoval. Ihr grösster Durchmesser fällt nahezu mit der Richtung der Hornhautnarbe zusammen. Sie ist ausgefüllt von einer weisslichen Exsudativmembran, die nach oben vom Pupillarrand sich zu

[1] Es war die Zeit, wo mehrere Fachgenossen hofften, die Enucleation in allen Fällen, ausser den malignen Tumoren, durch Neurotomie ersetzen zu können; und diese Anschauungen natürlich in's Publicum filtrirten. Heute ist es davon still geworden; und fast Niemand verlangt mehr statt der Entfernung des Augapfels die „Tödtung des Augennerven."

lösen beginnt. Man sieht dahinter weissliche Infiltration des Glaskörpers. Der Grad der Linsentrübung kann nicht genau beurtheilt werden. T fast normal. Betastung der Ciliargegend ist oben mässig, unten stärker schmerzhaft. Lichtschein auf 7' Entfernung der Kerze. Projection nach aussen und nach unten aufgehoben, nach oben innen erhalten. Der Fremdkörper ist von innen unten eingedrungen und hat oben die Retina erreicht; wahrscheinlich ist er zurückgeprallt, was die Regel darstellt, und liegt nach unten entweder im Glaskörper oder eingebettet in den Augenhäuten.

Am 13. Juli 1881 wird (in Gegenwart von Knapp) der äquatoriale Meridionalschnitt durch die Sclera und die Augenhäute verrichtet, der Magnet 5 Mal eingeführt — vergeblich. Deshalb wird sofort eine Bindehautnaht angelegt und die Enucleation verrichtet.

Der Eisensplitter liegt fest eingebettet im eitrig infiltrirten Glaskörper am hinteren Theile des Ciliarkörpers, nicht weit von der Schnittwunde.

19) Vergeblicher Versuch der secundären Extraction eines Eisensplitters aus dem total vereiterten Glaskörper. Enucleation nach 12 Tagen (31).

August Schulz, 31 Jahre alt, kam am 12. Februar 1883, nachdem er zwei Tage zuvor beim Zerschlagen von Eisen das linke Auge verletzt. Rechts kleiner Hornhautfleck, S. befriedigend. Links S = 0. Pericornealinjection, verheilte Hornhautperforationsnarbe, Hypopyon, Pupille eng und zackig, Linse getrübt. Eisensplitter im Auge angenommen. Enucleation fast unvermeidlich. Nur aus Connivenz gegen den Kranken wird der Versuch einer Magnetoperation unternommen.

Die Hornhautnarbe ist schon zu fest, so dass das stumpfe Ende des Magneten nicht eindringt, deshalb wird zu dem gewöhnlichen Scleralschnitt (lateralwärts unten, mit Bindehautlappen) geschritten, aber nicht der Eisensplitter, sondern nur ichoröser dünnflüssiger Eiter entleert. Merkwürdigerweise schwanden danach Chemosis und Hypopyon. 24. Februar Enucleation: Mittelgrosser glänzender Eisensplitter, leidlich fest in die Bulbushäute eingebettet, nahe der Schnittregion: Abscedirung des Glaskörpers.

Im August 1884 stellte Patient, der sein Geschäft aufgegeben und Landwirth geworden, sich wieder vor: rechtes Auge völlig normal.

20) Vergeblicher Versuch einer tertiären Extraction des Eisensplitters aus dem partiell vereiterten Glaskörper. Nachträgliche Enucleation (32).

Otto Wagner aus Berlin, 44 Jahre alt, hatte beim Hämmern sein rechtes Auge verletzt am 12. Juli 1880. 3 mm lange Scleralwunde, 3 mm entfernt vom lateralen Hornhautrande, dichte Blutgerinnsel im Glaskörper und an der hinteren Fläche der Linse; Fremdkörper nicht sichtbar. Die Wunde heilte gut; der Glaskörper klärte sich; das Auge konnte SnCC auf 15' Entfernung lesen. Am 14. August 1880 wurde Patient entlassen.

Allmählich nahm die Sehkraft ab: Finger auf $1^1/_2$' am 19. September 1880; auf 1' am 11. November 1880. Dichte Membran mit hellem Reflex nach unten im Glaskörper; mässige, aber continuirliche Reizung, sodass Patient unfähig war zur Arbeit. Am 27. November 1880 schritt ich zur Operation und verrichtete, unter Narcose, am Aequator den meridionalen Scleralschnitt; vermochte aber weder mit dem Magneten, noch mit dem Löffel und Haken den Fremdkörper zu extrahiren. Entzündung folgte mit Infiltration des Glaskörpers und Chemosis. Als letztere nachgelassen verrichtete ich die Enucleation am 21. Dezember 1880. Das andere Auge ist gesund geblieben.

Die anatomische Untersuchung zeigte, dass der Scleralschnitt gut geheilt war: stärkste Neuritis optica, Retinitis, geringe Veränderung der Aderhaut; Abscess im Glaskörper, in dessen tiefstem Theile der Splitter lag, 6 mm lang, 3 mm breit, zackig, — aber leicht angezogen von meinem kleinsten Electromagnet!

Heutzutage würde ich, durch Erfahrung belehrt und kühner geworden, sofort die primäre Extraction an der nöthigenfalls erweiterten Eingangswunde versucht haben. — Dass der Magnet aus dem Glaskörperabcess den Splitter leicht holt, davon konnte ich mich auch in der folgenden anatomischen Beobachtung überzeugen.

Heinr. K., 31 Jahre alt, gelangte am 15. December 1879 zur Aufnahme.

Anamnese: 5 Wochen zuvor flog ihm, beim Behauen einer Stahlkante mittelst des Meissels, ein Splitter in's linke Auge. Er schloss das Auge vor heftigem Schmerz und bemerkte beim Oeffnen einen dunklen Körper im Gesichtsfeld, konnte aber noch sehen. Der dunkle Körper vergrösserte sich am folgenden Tage; in der Nacht stellte sich unerträglicher Schmerz ein; er begab sich am

Morgen darnach zu dem Augenarzt seiner Krankenkasse und verblieb hierselbst, während S abnahm und das Gesichtsfeld sich von rechts und oben her einengte, bis zum 12. December. Am 14. December kam er in meine Poliklinik. Patient ist blass und matt. Auf den ersten Blick erkennt man, dass ein Fremdkörper im Augapfel sich befindet. Gerade am oberen Randtheil der an sich klaren Hornhaut sitzt eine weisse linienförmige, durchaus scharf begrenzte Narbe von winkeliger Gestalt, bestehend aus zwei rechtwinkelig aneinander stossenden Linien von je $1^1/_2$ mm Länge. Dicht dahinter sieht man eine eingezogene Narbe der Iris; die Linse zeigt vorn unter der Kapsel eine kleine ganz umschriebene gelbliche Trübung, sowie eine sehr starke Unterlaufung der hinteren Schichten, welcher sich eine eitrige Glaskörperinfiltration anschliesst. Unten ist der Glaskörper stärker infiltirt und leicht röthlich. Dabei bestand Pericornealinjection und ein so lebhafter Schmerz bei Betastung der Ciliargegend, dass Patient diese absolut nicht ertragen konnte. An der Anwesenheit eines Fremdkörpers im Augeninnern konnte nicht der mindeste Zweifel bestehen. Wahrscheinlich lag derselbe im unteren Theile des Glaskörpers. Fünf Wochen waren seit der Verletzung verstrichen, folglich die Gefahr einer sympathischen Affection imminent. Ich schlug natürlich die sofortige Enucleation vor und führte dieselbe, nachdem ich den Patienten von ihrem Vorzug vor der von ihm gewünschten Neurotomie überzeugt, sogleich nach der Aufnahme, am 15. December, aus. Heilung in der gewöhnlichen Weise. Am 21. December durchschnitt ich den enucleirten Bulbus im horizontalen Meridian. Die obere Hälfte des Bulbus zeigt zunächst, dass das, was für eitrige Glaskörperinfiltration gehalten worden, zum Theil nur eitrige Infiltration der hinteren Linsenschichten ist. Höchst interessant ist die untere Hälfte. Der Glaskörper ist trichterförmig abgelöst von der Netzhaut, und haftet mit der Spitze des Trichters genau in der leicht geschwollenen Papilla optica. Von der Papilla optica aus zieht eine flache, nur faltenförmige Netzhautabhebung gerade nach unten und vorn und geht über in einen stark erbsengrossen Abscess inmitten des sonst transparenten und nur leicht verdichteten Glaskörpers. Dieser Abscess schliesst sich an die eitrig infiltrirten hinteren Linsenschichten an und musste offenbar den Fremdkörper beherbergen. Um diesen ohne Zerstörung des interessanten Präparates heraus zu befördern, wird dem Glaskörper mit zwei Präparir-

nadeln ein Riss beigebracht bis in den Abscess hinein und mit Hülfe eines kleinen Electromagneten aus dem Abscess mit Leichtigkeit der Metallsplitter entbunden. Derselbe hat 2 mm Länge und 1 mm Breite. Der Ciliarkörper ist mächtig verdickt und bis zum Aequator abgelöst, ebenso die Iris infiltrirt. —

21) Vergeblicher Versuch einer secundären Magnetextraction durch meridionalen Scleralschnitt. Erhaltung der Form des Augaptels (33).

Der 15jährige Ernst Szonn wurde mir am 21. März 1880 von seinem Vater zugeführt, da ihm 8 Tage zuvor beim Hämmern etwas in's rechte Auge geflogen war. Das rechte Auge zeigte das Krankheitsbild einer acuten Iritis: starke violettrothe Injection, zahlreiche hintere Synechieen, kleines Hypopyon. In der Augapfelbindehaut war etwa im horizontalen Meridian, einige Millimeter lateralwärts vom Hornhautrande, die kleine (kaum 2 mm messende) Eingangspforte des Fremdkörpers zu sehen; darin eine schleimige Masse, veränderter Glaskörper. Die Papilla optica war noch gut sichtbar, aussen unten eine dunkle Netzhautblutung, gerade nach unten eine bläuliche, stark reflectirende Masse, die für die Kapsel des Fremdkörpers angesprochen wurde. Das Auge erkannte die Uhr und zählte die Finger excentrisch, jedoch nicht nach oben. — Am 23. März 1880 wurde der meridionale Scleralschnitt verrichtet; leider gelang es aber nicht, einen Fremdkörper heraus zu befördern, resp. zu sehen. Die Reizung hörte aber vollständig auf, so dass Patient nach sechswöchentlicher Beobachtung entlassen werden konnte. Das Auge erkannte nur Handbewegungen und zeigte eigenthümlich scharf begrenzte band- und netzförmige Glaskörpertrübungen vor der Netzhaut.

Nach einem Jahre, 9. März 1881, ist das Auge vollkommen reizlos, zählt Finger auf 4 Fuss und zeigt besonders unten und aussen-unten bläulich-weissliche, präretinale dichte Membranen.

Nach 3 Jahren Cornea klar, Cataract, $S = 0$. Augapfel völlig reizlos.

22) Vergeblicher Versuch (mein erster) einer secundären magnetischen Extraction des Fremdkörpers, der schliesslich mit der Pincette geholt werden musste. Nachträgliche Enucleation (34).

Wilhelm L., 25 Jahre alt, hatte am 6. November 1875 eine Verletzung des linken Auges erlitten und kam in meine Klinik am

24. November. Finger auf 8', Pericornealinjection, artificielle Pupillenerweiterung, theilweise Trübung der vorderen und hinteren Rindenschicht des Krystallkörpers, und, dem blossen Auge sichtbar, ein heller Splitter von etwa 2 mm Länge, 1 mm Breite hinter und etwas unter dem hinteren Linsenpol, befestigt an dichten Fäden, in dem sonst durchsichtigen Glaskörper.

Ich entfernte die Linse durch unteren Hornhautschnitt, — aber sofort kam klarer Glaskörper. Ich führte Dr. Brecht's Electromagnet ein — vergeblich; den Löffel — vergeblich. Das Auge wurde verbunden, nach einigen Minuten der Verband wieder entfernt. Ein heller Punkt wurde sichtbar hinter dem unteren Rand der Pupille, die Kapselpincette eingeführt und mit dem ersten Griff der Fremdkörper herausgezogen.

Die Operation dauerte 10 Minuten. Der Glaskörperverlust war nicht beträchtlich. Die Hornhautwunde heilte gut, aber Iridocyclitis mit Hypopyon folgte. Am 12. December 1875 verrichtete ich die Enucleation.

Auch in diesem Falle würde ich heute mein eigenes Instrument wohl nicht vergeblich eingeführt haben.

23) In einem Falle von Glaskörperabscess habe ich unmittelbar vor der Enucleation noch den Magneten durch den Scleralschnitt eingeführt, ohne dass ich von der Anwesenheit eines Eisensplitters positiv überzeugt war (35).

Herr Hüllner, 40 Jahre alt, aus Berlin, hatte am 1. Juli 1884 eine schwere Verletzung des linken Auges erlitten, dadurch, dass beim Waschen ein porcellanener Seifennapf auf einen eisernen Küchenausguss fiel. Als er am 11. Juli 1884 zur Aufnahme gelangte, sah das Auge so gut wie verloren aus; das Bild war ähnlich dem der septischen Embolie.

Pericornealinjection, Chemosis, Vorderkammer grünlich gelb. In der Cornea eine 4 mm lange Perforationswunde, in der Iris eine solche nicht sichtbar. Pupille (unter Atropin mittelweit) gesperrt durch ein corpulentes Exsudat, das nach unten in ein lockeres Fibringerinnsel auf der Iris und in ein Hypopyon am Boden der Vorderkammer übergeht. Tn? $S = \frac{1}{\infty}$. Es muss unentschieden bleiben, ob der Fremdkörper eingedrungen, oder, nachdem er die Vorderkammer u. s. w. septisch inficirt, wieder herausgefallen. Antiseptische Entleerung der Vorderkammer durch Iridect. inferior,

mittelst des Schmalmessers, in Narcose. Es gelingt nach dem Schnitt das Flöckchen auf dem unteren Irissegment mit sammt dem Pupillarexsudat herauszuziehen, hierauf wird das vorgezogene Irisstückchen abgekappt. Die Eiterung in der Vorderkammer hörte wie mit einem Schlage auf; jedoch war umschriebene Linsentrübung und eine eitrige Masse im Glaskörper sichtbar.

Das Auge, das bald Finger auf 6' gezählt, verschlechterte sich bald nach der Entlassung (Finger 1', GF. beschr., T-1); und am 11. August 1884 kehrte Patient wieder mit der dringenden Bitte, den Bulbus zu enucleïren, da er keine Nacht schlafen könne, und das zweite Auge erheblich in seiner Gebrauchsfähigkeit beeinträchtigt sei. Jetzt war Irisnarbe sichtbar. Ohne grosse Hoffnung auf Erfolg beschloss ich zu versuchen, ob der Magnet einen etwa eingedrungenen Eisensplitter herausbefördere. Operation in der beschriebenen Weise, vergeblich. Enucleation. Die anatomische Untersuchung (Dr. du Bois-Reymond) zeigte, dass ein Fremdkörper im Bulbus nicht zu finden sei, wohl aber der untere Abschnitt des Glaskörpers einen weissen, mehrlappigen Abscess enthalte, umgeben von zahlreichen Disseminationspunkten — sehr ähnlich einer Kokken-Reincultur in Gelatine.

Die Eiterzellen und die Glaskörperflüssigkeit dicht durchsetzt von Mikrokokken, die verhältnissmässig gross, zu 2 und 3, Ketten bildend angetroffen werden, auch noch in einiger Entfernung vom makroskopischen Herde. Ich glaube, dass, wenn man in einem derartigen Falle die Diagnose wird stellen können, die chirurgische Behandlung des Glaskörperabscesses Erfolg haben kann. —

Ich komme jetzt zu dem Sondiren frischer penetrirender Wunden des Augapfels mit Hülfe des Electromagneten und bemerke vorweg, dass ein unvorsichtiges Sondiren des Augeninnern mit einem Todesurtheil für das behandelte Auge ziemlich gleichbedeutend ist. Das verstehen wir namentlich durch die schönen Versuche Leber's, welcher Fremdkörper, aseptisch in ein Thierauge eingebracht, reizlos einheilen sah; aber ohne jene Cautelen gewöhnlich Panophthalmitis nach dem Eingriff beobachtete. Jedoch trotz grösster Vorsicht haben wir auf diesem Gebiete mehr chirurgische Triumphe, als wirklich rettende Operationen zu verzeichnen. Die Verletzungen sind zu schwer, die Eisensplitter zu gross; sie wiegen nicht, wie in den heilbaren Fällen 1 bis 30 mgr, sondern 100 bis 300 und selbst 2500 mgr!

Neuerdings ist es mir geglückt, einen derartigen Fall mit zunächst vollkommenem Erfolge zu operiren; wenn schliesslich doch ein brauchbares Sehvermögen nicht geblieben, so lag das entschieden nicht an der Operationsmethode.

24) Primäre Magnetextraction eines Splitters von 186 mgr aus der Scleralwunde. Erhaltung des Bulbus und eines Restes vom Sehvermögen (36).

Wilhelm Kakelbeck, 40 Jahr alt, meisselte am 15. März 1883, Nachmittags $3^1/_2$ Uhr, ein Mannsloch in einen Kessel, als er plötzlich Schmerz am rechten Auge verspürte. Er ging zu Fuss nach der Klinik.

Stat. praes. um 4 Uhr Nachmittags. Traumatisches Colobom des rechten Lidrandes im medialen Drittel. Grosse Wunde der Sclera etwa 5 mm medianwärts vom Hornhautrande und ungefähr 5 mm hoch. Klarer Glaskörper liegt darin. Finger auf 6 Fuss. Gesichtsfeldbeschränkung nach oben. Starke innere Blutung. Eisen mit dem Augenspiegel nicht zu entdecken, nur eine hell reflectirende Masse nach unten; oben eine Luftblase. Vorsichtige und sorgfältige Reinigung der Augapfeloberfläche, mehrmalige Einführung des Electromagneten (ohne Narcose) und Extraction eines ganz blanken viereckigen Stücks der eisernen Kesselwand, von $6^1/_2$ mm Länge, 5 mm Breite, $1^1/_2$ mm grösster Dicke, sowie 186 mgr Gewicht. Es ist dies das mächtigste Eisenstück, welches ich bisher mit (wenigstens vorläufiger) Erhaltung von Sehkraft aus dem Auge extrahirte. Die Wunde wird durch Bindehautnaht geschlossen, das Lid-Colobom genäht. Reizlose Heilung.

Stat. praes. gegen Ende des 3. Tages, 65 Stunden nach der Operation. Kein Schmerz, noch Reiz. Conj. bulbi nur in der Perforationsgegend etwas geröthet, rother Reflex gerade aus und nach allen excentrischen Richtungen ausser nach innen unten, d. h. nach der Wundregion zu. Papilla klar sichtbar, normal. Breite Blutstreifen unten auf der Netzhaut, die einen schmalen Fortsatz gegen die Netzhautmitte emporsenden. Die Uhr wird sicher erkannt. Finger excentrisch nach allen Richtungen hin gezählt, nur nach aussen oben etwas zögernd.

Am 20. März St. id. Aber am 24. März (am 9. Tage nach der Verletzung) war S. aufgehoben, der Glaskörper voll Blut!

Allerdings hatte Patient Abends zuvor den Besuch seiner Frau

empfangen, war ohne Erlaubniss aufgestanden und längere Zeit auf dem Flur gewesen.

Das Auge blieb äusserlich reizlos, aber die Pupille wurde nur mittelweit, das Blut resorbirte sich nicht, vielmehr traten membranöse Bildungen im Glaskörper auf, die auch nach 6 Monaten noch Blutstreifen, selbst im vordersten Theil, enthielten, so dass nur sehr mühsam excentrisch nach aussen die Finger gezählt werden und auch die helle Verletzungsnarbe nur andeutungsweise mit dem Augenspiegel zu sehen ist.

Linse klar. Scleralnarbe äusserlich sehr zart, linear, nicht eingezogen. Spannung normal.

Diese Nachblutung (bei Aderhautdurchtrennung) bedingt eine Form der Spätreaction, die wir bei unseren gewöhnlichen Operationen (Staarschnitt, Iridectomie) nicht zu sehen bekommen.

Merkwürdiger Weise ist nach Jahresfrist der Zustand erheblich besser geworden.

Am 26. September 1884 Auge reizlos, Spannung normal, Linse normal, Papilla sichtbar.

Bläuliche Massen nach unten vor der Peripherie der Netzhaut, besonders dicht nach aussen unten; hierselbst eine rostgelbe, kleine Kapsel, die den ehemaligen Sitz des Fremdkörpers darstellt. Die Narbe ist nicht sichtbar im Augenspiegelbilde. Das Auge zählt die Finger excentrisch nach aussen auf mindestens 3 Fuss sicher.

Am 19. Februar 1885, nahezu 2 Jahre nach der Extraction: Finger 5', Jäg. 21 in 5". Das Auge ist äusserlich normal bis auf die feine, linienförmige Narbe in der Sclera, Tn. Papilla gut sichtbar, Netzhautmitte weniger; nach oben normal rother Reflex, nach unten bläuliche Massen im Glaskörper. Keine Netzhautablösung. Verletzungsnarbe hell gelbroth. —

Fälle, wo aus der frischen Scleralwunde der im Glaskörper sitzende Eisensplitter mit Erfolg für die Sehkraft mittelst des Magneten extrahirt wurde, sind bisher publicirt von:

1) Mac Keown (66).

2) Schirmer (107).

3) Snell (Fall 53), wo der Fremdkörper dicht an der Wunde sass.

4) Pflüger (101). —

25) Sofortige Magnetextraction eines mächtigen Eisensplitters aus dem Glaskörper. Erhaltung des Augapfels

ohne Sehvermögen durch 8 Wochen; schliessliche Enucleation (36).

Carl Reckin, 33 Jahre alt, war am 12. August 1884, 4 Uhr Nachmittags, mit dem Schmieden eines Pfluges[1] beschäftigt, als vom Hammer des Helfers ein Stück ab und ihm in's linke Auge flog. Das Auge wurde mit einem reinen Tuch verbunden, Patient fuhr sofort nach der Klinik, woselbst er um $4^1/_2$ Uhr eintraf. Die Behandlung wurde sofort eingeleitet.

Der Bulbus war collabirt und blind; es bestand in der Hornhaut unterhalb des horizontalen Meridians eine grosse zackige Wunde, die fast $^2/_3$ der Hornhautbreite durchsetzte und mehrere seitliche Ausläufer zeigte. Sorgfältiges Auswaschen der Bulbusoberfläche mit Sublimatlösung und sofortige Einführung des Magneten.[2] Augenblicklich hört man einen „Tick", das Eisen folgt dem Magneten unter erheblichem Schmerz des Patienten bis zur Wunde, kann aber erst herausbefördert werden, nachdem letztere mit der Scheere etwas erweitert werden und die herausbeförderte Ecke mit der Pincette gefasst wird. Reinigung, Verband.

Der Fremdkörper ist dreieckig und wiegt 508 mgr. Es ist der mächtigste Fremdkörper, der mit dem Magneten bisher aus dem Augapfel mit vorläufiger Erhaltung der Form des letzteren extrahirt wurde. (Mit der Pincette holte ich neuerdings 1020 mgr!)

Am 13. August. Sclera kaum geröthet, kein Schmerz.

Am 14. August. Leichte Chemosis, die schon am folgenden Tage geschwunden.

Am 23. September. Bewegung der Hand wird pericipirt, auch die Richtung angegeben. Das Auge ist fast reizlos und seine Spannung kaum subnormal. Eine zackige Narbe durchzieht die Hornhaut und ist von breitem Hof umgeben. Die Iris fehlt in den oberen $^2/_3$, der mediale Rand des Irisrestes ist durch weissliche Masse mit der Hornhautnarbe verklebt. Die Linse ist in Schrumpfung (Resorption) begriffen; hinter derselben sieht man bei focaler Beleuchtung im Glaskörper eine umschriebene weissliche bewegliche Masse. (Vgl. Fig. 12, auf der folgenden Seite.)

[1] Dies scheint besonders gefährlich zu sein. Die betreffende Fabrik lieferte mir in einem Jahre drei Fälle von schwerster Augenverletzung.

[2] Künstliche Beleuchtung. Patient sass auf einem gewöhnlichen Stuhl. Ich hielt mit den Fingern die Lider auseinander und operirte ohne Fixation des Bulbus.

Am 19. October 1884. Bulbus abgeflacht, namentlich dort, wo von der Cornealnarbe Stränge nach innen ziehen. Amaurose. Schmerz bei Betastung der Ciliargegend. Enucl. bulbi beschlossen, um die Arbeitsfähigkeit des Patienten sicher zu stellen.

Am 21. October 1884 wurde die Enucl. bulbi in Narcose ausgeführt; nach 14 Tagen Entlassung. —

Am 3. November 1884 durchschnitt ich den Augapfel im verticalen Meridian. Hornhaut in der Mitte verdickt, Narbe eingezogen, mit Iris und Glaskörper verwachsen. Die Netzhaut, trichterförmig abgelöst, umgiebt den geschrumpften und von einzelnen gelblichen Zügen durchsetzten Glaskörper, haftet auch mit zwei Füssen in der Nähe des Sehnerveneintritts (Anprallstellen) und füllt oben die Lücke zwischen dem Linsenrudiment und dem verdickten Ciliarkörper. Man sieht, das Innere des Augapfels ist nicht viel werth und das Opfer der Enucleation nicht schwer.

Fig. 12.

26) Sofortige Magnetextraction eines Splitters von 240 mgr. Nachträgliche Enucleation (37).

Der 39jährige Karl Goede hatte am 12. Mai 1881 beim Nieten sein linkes Auge verletzt. Er kam 3 Stunden später. Der Augapfel war etwas collabirt. Eine penetrirende Wunde reichte vom Centrum der Hornhaut gerade nach abwärts zum Rande der Sclera. Die Vorderkammer enthielt kein Wasser, jedoch Blut und Exudat. Die Iris war zwei Mal durchschnitten, zuerst nach unten und dann nach aussen. Der Zustand der Linse war schwer zu beurtheilen.

Sofort schritt ich zur Magnet-Sondirung. Ich hielt die Lider des Patienten, der auf einem gewöhnlichen Stuhle sass, mit meiner linken Hand auseinander und führte mit der rechten das gekrümmte Ende meines Magneten ein; erst in den lateralen Irisspalt ohne Erfolg, dann in den unteren und allmählich tiefer, bis ich und der Assistent, der den Kopf hielt, ein deutliches Ticken hörte. Das angezogene Eisenstück wurde leicht zur Hornhautwunde gezogen, streifte sich hierselbst zwei Mal ab, wurde aber doch ohne Schwierigkeit zwischen die Lippen der klaffenden Wunde gebracht, mit einer Fixirpincette gefasst und langsam herausbefördert. Die Operation war von heftigem Schmerz begleitet und von mässiger Blutung gefolgt.

Das Eisenstück war das längste, das ich bis dahin unter diesen Umständen gesehen hatte: von Sichelform, über 15 mm lang, $2^1/_2$ mm breit, nicht sehr dick, aber scharf an der concaven Seite und wog 240 mgr, d. h. etwa 10 Mal soviel als die Splitter, die man aus dem Glaskörper mit Erfolg für die Sehkraft entfernt hat. Natürlich musste es hinter der Linse im Glaskörper gesessen haben. Der Patient, welcher (wie gewöhnlich) die Anwesenheit von Eisen in seinem Auge geleugnet, war sehr erstaunt, als ich ihm das schreckliche Stück zeigte, und hielt sein Auge trotz der Extraction für verloren, — und ich theilte eigentlich seine Ansicht. Nichtsdestoweniger verband ich ihn auf das sorgfältigste und liess ihm eine volle Dosis Chloralhydrat verabreichen, wonach gute Ruhe für die erste Hälfte der Nacht eintrat. Am nächsten Morgen fand ich zu meiner grössten Ueberraschung und Freude den Augapfel vollkommen reizfrei: leichte Pericornealinjection, die Wunde verschlossen, in ihrer oberen Hälfte mit der Iris verklebt, in der unteren einen Schleimfaden, veränderten Glaskörper; den lateralen Hornhautquadrant rauchig, vielleicht durch die mechanische Wirkung des Magneten, die Pupille eng, nicht zu durchleuchten, mit Exudat erfüllt; die Iris theilweise mit Blut bedeckt, theilweise frei und nicht wesentlich entzündet. Energische Anwendung des Atropins, Verband.

Die zweite Nacht war gut, sogar ohne Schlafmittel. Am dritten Morgen (den 14. März) keine Schwellung der Lider oder der Bindehaut; die Pupille eng, unregelmässig, jedoch nasalwärts schon gelöst von dem Exudat, das die Linse bedeckt; die letztere getrübt, aber nicht wesentlich verschoben. Wahrscheinlich hatte der Fremdkörper beim Eindringen in den Augapfel zuerst die Iris durchtrennt, dann die Zonula, wohl auch das untere Ende der Linse und war immer mit der schmalen Seite vordringend in den Glaskörper gelangt und mit dem Magneten auf dem nämlichen Wege und in der gleichen Position wieder extrahirt. Lichtschein und Projection genügend.

In der Nacht vom 15. zum 16. Mai kam Schmerz, kehrte aber nicht wieder, als man den Verband fortliess; die Atropineinträufelungen wurden zwei Tage später aufgegeben.

St. pr. am 26. Mai, 14 Tage nach der Verletzung: Schmerz tritt nicht spontan auf, wohl aber bei Druck auf die Ciliargegend; Spannung etwas vermindert ($-1/_2$ bis 1); Form und Grösse des Auges normal; keine Schwellung, aber etwas Injection rings um die Horn-

haut; die Trübung in ihrer lateralen Partie weniger ausgesprochen; Wunde gut geheilt, jedoch bildet die Narbe ein schon breiteres und etwas deprimirtes Streifchen und ist durch Exudat mit der Iris verklebt. Die letztere ist vom Sphincter aus zwei Mal durchtrennt, lateralwärts und nach unten, ihr Gewebe nicht entartet; die Pupille von mässiger Weite, etwas unregelmässig; die Linse trübe, aber weder geschwollen, noch dislocirt; die lateralen $^2/_3$ der Pupille mit einer dünnen Membran blutigen Exudats bedeckt; Projection langsam, aber richtig.

Der Endausgang war, nachdem der Lichtschein geschwunden und Schmerz wiedergekehrt, Enucleation des Augapfels am 6. Juni 1881. Gerade bei solchen Arbeitern ist die präventive Entfernung des durch Verletzung zerstörten Augapfels von entscheidender Bedeutung. Es ist klar, dass wegen der Schwere der Verletzungen die Enucleation durch die Magnetoperation oft genug nur aufgeschoben und nicht vermieden werden kann.

Aber immerhin lehrt der Verlauf dieses und des vorigen Falles, was wir, bei einer etwas weniger schweren Verletzung, vom Magueten uns versprechen können.

27) Secundäre Extraction eines Eisensplitters von 300 mgr. Enucleation (39).

Der 31jährige Uhrmacher Schroeder ging am 20. Juli 1882 Nachmittags etwa in 8 Fuss Entfernung bei einer in Arbeit befindlichen Canalisations-Röhre vorbei, als er einen heftigen Schmerz und Erblindung des rechten Auges verspürte. Er kam noch denselben Abend in die Anstalt. Die Hornhaut war quer aufgeschlagen bis in den Ciliarkörper hinein. Irisfetzen hingen bis auf die Wange hinab und wurden glatt an der Hornhaut abgetragen. Die Linse war zertrümmert. Prognosis pessima. Verband.

Da am andern Morgen Chemosis aufgetreten, wurde der Electromagnet durch die Hornhautwunde eingeführt und ein Eisensplitter von 300 mgr Gewicht leicht extrahirt. Am 23. Juli Panophthalmie. Am 31. August Enucleation. Leider war das so seltsam verunglückte Auge das bessere des Patienten gewesen, wie ich das schon mehrfach beobachtet.[1] Das andere hatte wegen eines Hornhautflecks von infantiler Büschelkeratitis nur $S = {}^1/_2$ für die Nähe, $^1/_3$ für die Ferne.

[1] Hieraus resultiren schwierige Fragen der forensischen Medicin.

28) Vergebliche Magnetsondirung, Enuclation (40).

Heinrich Irrgang, 38 Jahre alt, hatte am 1. October 1880 Vorm. $10^1/_2$ Uhr, zu Tegel bei Berlin, sein rechtes Auge beim Kesselschmieden verletzt.

Eine weite klaffende Wunde der unteren Hornhauthälfte, ein entsprechender Spalt der Iris, und Cataract waren sichtbar. Der Electromagnet wurde sofort eingeführt, drei Mal, jedoch vergeblich. Nur Blut und etwas Linsensubstanz kam heraus. Nichtsdestoweniger musste man die Anwesenheit eines Eisensplitters im Augeninnern annehmen. Heftige und schmerzhafte Iridocyclitis folgte mit Exudation auf der Iris und in der Pupille. Die Entzündung liess nach, aber die Lichtperception schwand und der cyclitische Schmerz blieb zurück, so dass ich mich am 16. October 1880 zur Enucleation gezwungen sah. Das andere Auge ist gesund geblieben. Der enucleirte Augapfel wurde am 29. October 1880 untersucht: er enthielt einen grossen scharfen Eisensplitter im Glaskörper nach unten, nahe der Ciliargegend, fest eingebettet in die Häute des Augapfels, so dass Magnetextraction unmöglich. Man kann leicht erkennen, dass der Splitter durch Linse und Glaskörper zum Augengrund geflogen, hierselbst zurück geprallt und nach unten in die Ciliargegend gelangt ist. Der untere Theil der Vorderkammer fehlte, der obere war erhalten; oben die Iris mit Exudat bedeckt. Die Linse war zerbrochen und gelb, d. h. mit Eiter infiltrirt. Der Glaskörper dichter als in der Norm, gelb und von der Netzhaut abgelöst; aber an einem Punkt, nahe dem Sehnerveneintritt, verklebt mit der Netzhaut, die hierselbst verdickt und mit Blut infiltrirt erschien. Papilla nebst umgebender Netzhaut entschieden geschwollen. Ciliarkörper stark verdickt und ebenso wie die Aderhaut bis zum Aequator hin von der Sclera abgelöst.

29) Versuch einer Magnet-Sondirung — sine effectu. Später Cataractextraction mit gutem Erfolg (41).

Der 59jährige Schlosser Moewes kam 20. März 1883, nachdem ihm seitens eines hämmernden Arbeitsgenossen das rechte Auge verletzt worden.

Perforation der Sclera in der Ciliargegend, Iris und Corpus ciliare ragen hervor, Vorderkammer voll Blut, $S = \frac{1}{\infty}$. Sofort wird der Irisvorfall abgekappt und der Magnet vorsichtig eingeführt, aber bei dreimaligem Eingehen Eisen nicht wahrgenommen resp. heraus-

befördert. Vielleicht ist der Eisensplitter in der Retina festgekeilt.

21. März. Hyphaema z. Th. resorbirt, keine Chemosis, kein Schmerz, Projection gut.

28. März. Cataract, durch den Fremdkörper bewirkt, wird sichtbar.

Am 23. Mai 1883 wird die Cataract extrahirt und zwar ohne Narcose; nach unten, wegen Glotzaugen und des unteren Irisspaltes. Sofort nach dem unteren Drittelkreisschnitt am Hornhautrande wird der Sperrer entfernt, der mediale Iriszipfel neben dem traumatischen Colobom excidirt und nach Cyslitomie die Linse leicht entbunden. S gut.

2. November 1884 + $3^1/_2$" Sn LXX : 15'. Augengrund normal, Fremdkörper nicht aufzufinden.

30) Vergebliche Magnet-Sondirung, Erhaltung der Sehkraft (42).

Der 19jährige Otto Scherbarth kommt am 10. October 1883, nachdem ihm am Morgen desselben Tages ein Stück Eisen gegen das linke Auge geflogen. Durchbohrende Verletzung der Hornhaut, Iris, Linse; Cataract. Finger auf einige Fuss. Der Magnet wird vorsichtig einige Mal eingeführt, jedoch vergeblich.

24. October 1883. Umschriebene Linsentrübung, die sich aufzuhellen beginnt. Sn CC : 15'.

25. October 1883. Die untere Synechie wird mittelst der Lanze gelöst.

Am 5. November 1883 wird die Linsentrübung geringer.

31) Vergebliche Magnetsondirung, Enucleation (43).

Hermann Tacke, 26 Jahre alt, hatte 23. April 1883 beim Hämmern von Eisenblech sein linkes Auge verletzt.

Links Wunde im horizontalen Meridian des Hornhautrandes und der angrenzenden Sclera, Vorderkammer mit Blut angefüllt S = $\frac{1}{\infty}$. Patient hatte, wie leider öfters unter diesen Verhältnissen geschieht, um seinen Schmerz zu betäuben, sich einen tüchtigen Rausch angetrunken.

Sofort wird die Wunde mit der Scheere erweitert und der Magnet eingeführt, jedoch ganz vergeblich. Verband. Bettruhe.

24. April. Wunde glatt, Auge reizlos.

27. April. Heftige Iritis.

8. Mai. Projection aufgehoben, schwacher Lichtschein.
16. Mai. Absolute Amaurose, T-2.
18. Mai. Enucleatio bulbi.
23. Mai. Dissection des Augapfels: Glaskörperabscess, umschriebene Ablösung der Ader- und der Netzhaut, aber Fremdkörper nicht aufzufinden!

32) Grosser Eisensplitter im Augeninnern eingekeilt; Magnetextraction aus mechanischen Gründen unmöglich. Enucleation (44).

Der 22jährige Arbeiter N. kam am 16. Februar 1880 aus der königlichen Artilleriewerkstatt zu Spandau zur Aufnahme in die Klinik. Am Morgen desselben Tages war ihm beim Eisenhauen ein grösseres Stück Eisen gegen das rechte Auge geflogen. Es zeigte sich eine grosse horizontale Wunde, welche in leicht zackigem Verlauf etwa $^3/_4$ der Hornhaut durchtrennte, während gleichzeitig von der Hauptwunde noch gewissermaassen ein zackiger Nebenast abging und ferner eine Fortsetzung der Hauptwunde medianwärts in die Sclerotica hineinreichte in einer Ausdehnung von ca. 5—6 mm. Aus der Wunde hing ein Fetzen Uvea heraus. Patient behauptete, wie gewöhnlich unter diesen Umständen, dass das Metall nur an das Auge, aber nicht hinein geflogen sei. Der ganze Bulbus war mit Blut gefüllt und von den inneren Theilen nichts zu sehen. — Das Auge wurde verbunden; Patient zu Bett gebracht. Am folgenden Tage war bereits sehr starke Chemosis, als Zeichen beginnender Panophthalmitis, ausgeprägt. Es wurde jetzt der herausragende Irisfetzen abgetragen, der sclerale Theil der Wunde sanft mit der geraden Branche des Electromagneten eröffnet und vorsichtig mit diesem sondirt. Ein Fremdkörper folgte nicht, dagegen entleerte sich dabei eine für das Auge nicht unbeträchtliche Menge dunkelschwarzen Blutes. Die Heilung der Verletzungswunde erfolgte ohne Suppuration, indem die Chemosis zurückging und der spontane Schmerz aufhörte. Aber absolute Amaurose war vorhanden, die Ciliargegend auf Druck äusserst empfindlich, die Wundregion eingezogen und die Vorderkammer absolut dunkel, wegen des darin befindlichen Blutes. Unter diesen Umständen musste, zumal die directe Verletzung ja die gefährliche Region betroffen hatte, mit hoher Wahrscheinlichkeit eine sympathische Ophthalmie erwartet werden. Eine präventive Operation war absolut

indicirt. Zunächst wurde die Neurotomia optico-ciliaris beschlossen. Als ich am 2. März 1880 von der medialen Seite her den Sehnerv vom Bulbus mit der Enucleationsscheere abtrennen wollte, fand ich einen ganz ungewöhnlichen Widerstand. Sofort führte ich als Sonde den Schielhaken ein und überzeugte mich durch Tasten und Hören von der Anwesenheit eines metallischen Fremdkörpers. Nunmehr wurde die Neurotomie zur Enucleation vervollständigt. Heilung wie gewöhnlich. — Man sieht an dem enucleirten Bulbus zwei eiserne Zacken hervorragen, den einen genau zwischen Scheide und Substanz des Sehnervenstumpfes, den anderen von dem ersteren durch eine mehrere Millimeter breite Brücke scleralen Gewebes getrennt, medianwärts von dem ersteren. Es ist dies zusammen das eine Ende des grossen Metallsplitters, der im Bulbus liegt; das andere befindet sich lateralwärts in der Aequatorialgegend, man fühlt es sofort, wenn man den Bulbus zwischen zwei Finger fasst. Am 8. März wird der in Alkohol gehärtete Augapfel ungefähr im Aequator resp. in einer ihm parallelen und zwischen Aequator und Ciliargegend gelegenen Ebene aufgeschnitten; das ganze Bulbusinnere ist ein Blutcoagulum von fleischrother Farbe. In der axialen Partie sieht man die gefaltete Retina und zwischen Sclera und Axialregion die gefaltete Aderhaut in dem Blutcoagulum verlaufen. Eine platte Eisenschiene liegt im Bulbus ganz fest eingekeilt, so dass sie mit einer Pincette gar nicht bewegt werden kann; ihr laterales Ende, etwa 5 mm breit und 1 mm dick, ist hinter dem lateralen Pole des Aequators fest in die Sclerotica eingepflanzt, ohne durchzudringen; ihr mediales Ende ragt mit den beiden beschriebenen Zacken aus der Sclera hervor und hat eine Breite von fast 10 mm. Aus der Beschreibung folgt selbstverständlich, dass diese Eisenschiene, deren Länge 23 mm beträgt, dem Electromagneten nicht folgen konnte; dass man aus dem lebenden Auge den Fremdkörper mit der Pincette, auch nachdem der hintere Pol des Auges in die Lidspalte gebracht war, nicht ohne Weiteres extrahiren konnte; und dass die Neurotomie in diesem Falle aussichtslos war, da dieselbe bei grösseren Fremdkörpern im Augeninnern keine genügende Sicherheit gewährt.[1]

[1] Vgl. J. Hirschberg u. Vogler. Arch. f. Augenheilk. IX, 3.

VI. Eisensplitter in der Retina.

Aus der Retina habe ich bisher erst einmal einen Eisensplitter zu extrahiren unternommen. Diese Fälle sind auch im allgemeinen nicht einladend. Entweder tritt bald nach der Verletzung innere Vereiterung ein; man enucleirt am besten den verlorenen Augapfel, um den zweiten sicher zu stellen. — Oder der kleine Fremdkörper heilt reizlos ein, das Auge liest die feinste Schrift und zeigt nur bei genauer Functionsprüfung entsprechend dem Sitz des Fremdkörpers ein kleines Scotom im Gesichtsfeld. Hier ist eine Operation nicht angezeigt. — In anderen Fällen hat der Fremdkörper die Linse durchschlagen; nach längerer Frist tritt Cataractbildung ein; die Linse wird operativ beseitigt, das Auge liest wieder (mit Convexgläsern) feinste Schrift: man lässt dann den in schwer angreifbarer Stellung befindlichen Fremdkörper gern in Ruhe. Freilich bleibt es nicht immer so; nach zwei oder vier Jahren sah ich den eisernen (oder granitnen) Fremdkörper aus der Retina in den Glaskörper fallen. Im ersten Falle war schon Netzhautablösung eingetreten, ehe ich den Kranken wiedersah.

Dagegen giebt es schliesslich auch Fälle, wo der Eisensplitter, der eine beträchtlichere Grösse besitzt, zwar aseptisch im Augengrunde haftet, aber doch eine so starke Bindegewebsbildung in und vor der Retina mit zunehmender Functionsstörung und Entzündung bewirkt, dass der, wenn auch zweifelhafte Eingriff besser erscheint, als das Zuwarten, bei dem die Sehkraft des verletzten Auges sicher zu Grunde geht und selbst das andere bedroht erscheint.

33) Vergeblicher Versuch einer tertiären Extraction des grossen, nahe dem Sehnerven in die Retina und die Formhäute des Auges eingedrungenen Eisensplitters. Enucleation (45).

Der 25jährige Oscar Pommerenke erlitt am 23. December 1881 Vormittags 9 Uhr beim Meisseln von Eisenguss eine Verletzung des linken Auges. Sofort trat heftiger Schmerz ein und Erblindung des Auges, das nach einiger Zeit etwas Sehvermögen wieder erlangte.

St. pr. 11 Uhr Vormittags. Lappenwunde am unteren Hornhautrande von 3 mm Ausdehnung, rechtwinklig umbiegend in die Sclera nach der Ciliargegend zu, gleichfalls in der Ausdehnung von 3 mm. Glaskörper voll Blut. Atropin, Verband.

6 Uhr Nachmittags. Schmerz und Reiz gering. Pupille über mittelweit. Irisperipherie mit der Wunde verklebt, jedoch nicht vorgefallen. Linse durchsichtig. Dicht dahinter drei Luftblasen im Glaskörper.

Sowie der Kranke nasenwärts blickt, erkennt man bei ophthalmoscopischer Durchleuchtung oberhalb des horizontalen Meridians drei schwarze Blasen, zwei dicht nebeneinander, die dritte auf jenen, wie man drei Kanonenkugeln anzuordnen pflegt; jede Blase zeigt am vorderen Pol einen hellen Reflexstern. Bei focaler Beleuchtung schimmern die Kugeln krystallhell.

Fig. 13.

Der vordere Theil des Glaskörpers ist voll Blut. Die untere Hälfte der Papilla opt. und die darangrenzende Netzhaut von einer mächtigen Blutung bedeckt. Fremdkörper nicht sichtbar.

Die Nacht war gut.

Am 24. December 1881 Morgens ist das Auge wenig geröthet, mässig thränend, nicht schmerzhaft. Die Wunde glatt. Pupille weit, ovalär, mit unterer Spitze, da eben eine schmale Irisfalte in der Wunde sitzt, Linse klar, Glaskörperflocken nach unten, offenbar hämorrhagischen Ursprungs. Wenn Patient stark nach oben blickt, erkennt man den Rest der eingedrungenen Luft in Gestalt eines kleinen Bläschens mit Reflexpunkt am vorderen Pol. Papilla halb bedeckt mit Blut. Kleinere Blutungen bis in die Gegend der Macula. (Vgl. die schematische Fig. 14, in der das schraffirte Blut, das punktirte grauweissliche Netzhauttrübung bedeutet.) Macula selber frei. Das Auge erkennt die Uhr.

Fig. 14.

Nasenwärts von der Papilla liegen einige grössere Blutungen, zum Theil auf infiltrirtem, grauweisslichem Netzhautgrunde, zum Theil neben einer hellweissen, scharfbegrenzten Stelle, die wie die durch Aderhautzerreissung freigelegte Lederhaut aussieht. Nach unten von der Papilla sieht man auf der Netzhaut eine mächtige Blutung, die von hellweissen Streifen eingesäumt, erst dreieckig sich verbreitert, dann in den Glaskörper vordringt und pyramidal sich verschmälernd bis zur Eingangspforte heranreicht.

Am 30. December 1881: Schmerz weder spontan, noch auf Druck; aber starkes Thränen. Das Auge erkennt die Uhr. Die an der Wunde festhaftende Pyramide des Glaskörpers hat sich im Centrum gelichtet, zieht aber noch bis zum Augengrunde. Der letztere ist entschieden trüber, jedoch die Papille noch mit den umgebenden Blutungen deutlich sichtbar. Nach unten eine blendend weisse Stelle im Augengrund.

Am 7. Januar 1882: L. Sn. CC : 15', + 6" Sn. $2^1/_2$ in 6", G. F. hpts. auf den inneren unteren Quadranten und die angrenzenden Zonen beschränkt (i. 56°, a. 10°, o. 8°, u. 65°).

Das Auge ist fast reizlos. Im Glaskörper flottirende Wolken, die hin und wieder bei binocularer Betrachtung[1] roth schimmern. Noch immer ist im Glaskörper die Hohlpyramide sichtbar, deren Spitze in der Wunde, deren Basis am Grunde haftet. Pap. optica sichtbar, wiewohl zeitweise durch Flocken verdeckt. Die daneben sitzenden Blutungen nicht mehr deutlich. Sowie Patient nach unten und zugleich etwas nasenwärts blickt, wird eine blendend weisse, 3 P lange, 1 P breite Stelle sichtbar.

Wer die Schwierigkeiten der Diagnose solcher Fälle aus Erfahrung kennt, wird sich nicht wundern, dass ich noch keinen Deutungsversuch mitgetheilt. Zu einer sicheren Ueberzeugung gelangte ich erst am 19. November 1882, als Patient nach längerem Ausbleiben wiederkehrte.

L. Sn. C : 15', —30" Sn. 50 in 15', Sn. 3 in 8". G. F. von allen Seiten her auf 10—12° concentrisch eingeengt.

Auge reizlos, Linse klar, im Glaskörper Flocken. Papille (siehe Figur 15[2]) zart getrübt, wie die angrenzende Netzhaut, aber nicht geschwollen. Nasenwärts vom Sehnerveneintritt zieht eine präretinale Bindegewebsfalte, die um 2 mm vorragt. Oben geht sie in

[1] Das nicht ophthalmoscopirende Auge erhält schräg aus den vorderen Schichten des Coagulums reflectirtes Licht; das ophthalmoscopirende Auge dagegen das nahezu senkrecht vom Augengrunde reflectirte Licht, in dem die Blutmassen als schattende Körper schwarz erscheinen.

[2] Die Zahlen bedeuten die Correctionsgläser in Dioptrien, mit denen ich die einzelnen Theile des Augengrundes im aufrechten Bilde am schärfsten gesehen. Mit —4,5 sehe ich den emmetropischen Augengrund, mit o einen Theil, der um 1,4 mm vorragt; mit + 3 einen solchen, der um 2,4 mm vorragt. Bei + 8 ist die Prominenz etwa 4 mm, bei + 10 etwa 5 mm.

einen hellen Herd (A) über, der ein wenig prominirt, von einem Netzhautgefäss überzogen wird und mit Pigment umsäumt ist. Unten in einen mit heller Bindegewebskapsel überzogenen Fremdkörper (F), der fast um 5 mm über das Niveau der Netzhaut vorragt

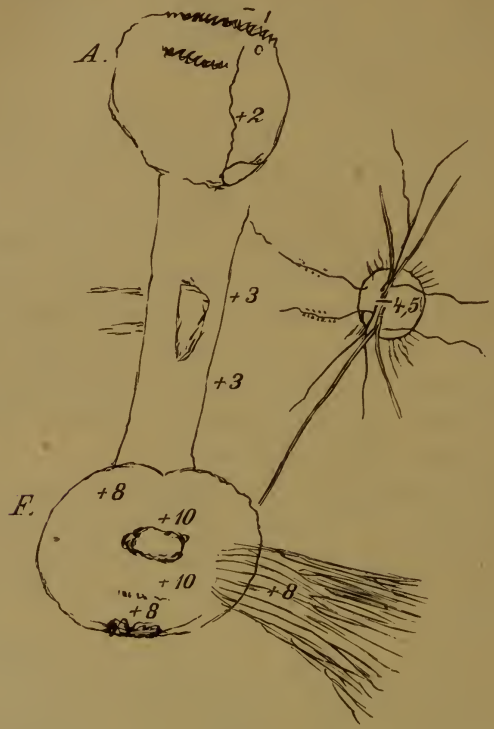

Fig. 15.
Aufrechtes Bild des linken Augengrundes.

und einzelne schwärzliche Stellen zeigt, deren Centrum hell ist und sogar einen matten Metallglanz giebt. Von dem Fremdkörper aus strahlen Glaskörpermembranen hinein in die Netzhaut, nach unten aussen.

Somit war der Eisensplitter neben dem unteren Linsenrand vorbei durch den Glaskörper geflogen, bei A am Augengrunde abgeprallt und bei F eingspflanzt und eingekapselt.

Trotz der zunehmenden G. F.-Beschränkung trug ich Bedenken, eine operative Entfernung des Fremdkörpers zu versuchen; als aber Patient am 10. Juni 1883 mit heftiger Reizung (Iridocyclitis) wiederkehrte, blieb mir keine Wahl.

St. pr. am 10. Juni 1883. Pericornealinjection, hintere Synechien. Papilla nicht mehr ordentlich sichtbar; auch lässt sich nicht mehr unterscheiden, ob der Fremdkörper noch festhaftet oder aus seiner Kapsel in den Glaskörper hinabgefallen.

Das Auge erkennt nur noch mühsam in der Nähe Buchstaben von Sn XVI!

Misst man auf Arlt's Augendurchschnitt (Arch. f. O. III.) die Sehne s des Bogens zwischen dem medialen Hornhautrand und dem medialen Rand des Sehnerveneintritts mit dem Zirkel, so findet man dieselbe gleich 19 mm.

Misst man auf unserem aufrechten Netzhautbilde den Abstand der Fremdkörpermitte vom medialen Rand der Papille, so findet man ihn im horizontalen Meridian nasenwärts $h = 3\,P = 4^1/_2$ mm, und von da absteigend in verticaler Richtung $v = 3^1/_2\,P = 5$ mm: also ist $s—h = 14{,}5$ mm $= s'$. Es ist also am Augapfel nach Durchschneidung des Musc. rect. int. von der Mitte des nasalen Hornhautrandes nasenwärts die Bogensehne $s' = 14{,}5$ mm mit dem Zirkel abzumessen und von dem Endpunkt e dieser Strecke wiederum um 5 mm nach abwärts zu gehen; dann müsste das Messer auf den Eisensplitter stossen, — falls er nicht schon in den Glaskörper hinabgefallen.

Am 13. Juni 1883 wurde an der bezeichneten Stelle eingeschnitten, aber weder der Electromagnet, noch Pincette oder Löffel fördern den Fremdkörper, so dass ich mich leider nach vergeblichen Versuchen entschliessen musste, die Bulbuswunde zu vernähen und den Augapfel zu enucleiren. (Natürlich wurde der Fremdkörper darin gefunden;[1] die anatomische Untersuchung steht noch aus.)

Das 2. Auge ist gesund geblieben.

34) Vergeblicher Versuch einer Magnetextraction des fest im Augengrunde eingekeilten Eisensplitters (46).

Der Schlosser Mantel aus Friedrichsberg, 30 Jahre alt, kam am 3. October 1884, nachdem ihm 36 Stunden zuvor ein Stahlsplitter ins rechte Auge geflogen.

Mässiger Reizzustand, kleine verticale Wunde der Cornea (etwa 2—3 mm hoch) nicht weit vom Rande, kleiner Defect am Sphinter,

[1] 4 mm lang, $2^1/_2$ mm breit, 1 mm dick, $28^1{}_2$ mgr schwer, stark verrostet; er dürfte schräg in der Netzhaut gesteckt haben.

Trübungscanal in der Linse, Dehiscenz der hinteren Kapsel, deren Richtung, obwohl genau in der Flugbahn des Fremdkörpers, doch nicht mit der Richtung der Hornhautwunde parallel ist. (Drehung des Fremdkörpers auf seinem Fluge.) Im Glaskörper dichte weisse Massen, die von der Linsenwunde ausgehen. Sehkraft fast aufgehoben. Fremdkörper nicht sichtbar.

Da eine sichere Diagnose über den Sitz des Eisensplitters nicht zu stellen, wird Atropin eingeträufelt, das Auge verbunden, Patient zu Bett gebracht.

Aber schon am Abend des nämlichen Tages war eine so erhebliche Verschlimmerung des Zustandes eingetreten (Schmerz, Schwellung des Lidrandes, Hypopyon, stärkere Infiltration des Glaskörpers), dass ich mich entschloss, sofort, ohne Assistenz und Narcose, die Magnetoperation auszuführen.

Patient hielt sehr ruhig, Sperrer und Pincette wurden sofort nach dem Schnitt abgenommen. Die ursprüngliche Hornhautwunde wurde mit der Lanze eröffnet und ein wenig erweitert, der Magnet durch den Linsencanal in den Glaskörper eingeführt, bis gegen den hinteren Augenpol, wohl 6 Mal, jedoch vergeblich. Glaskörper erschien wohl zwischen den Wundlefzen, floss aber nicht aus. Am 4. October 1884 Wunde glatt, die Linse fängt an zu quellen.

Am 5. October 1884. Narcose, Lanzenschnitt vor dem medialen Rande der Pupille. Das Magnetende wird zur Entleerung der gequollenen Linsenmassen benutzt und dann gleich tief in den Glaskörper eingeführt, jedoch vergeblich zu verschiedenen Malen, so dass feste Einkeilung des Splitters im Augengrund anzunehmen. Glaskörper fällt nicht vor, nur etwas gelbliche Flüssigkeit fliesst aus.

Am 6. October 1884. Nacht gut nach Chloral, kein erheblicher Schmerz, geringe Chemosis und Hornhautinfiltration.

Am 7. October 1884. Chemosis geschwunden.

Am 15. October 1884. Amaurosis; Schmerz bei Druck, auch spontan; Fremdkörper eingekeilt, nicht extrahirbar; desshalb am 16. October Enucl. bulbi sin. in Narcose. Patient wurde nach 14 Tagen entlassen. Das andere Auge ist gesund geblieben (März 1885).

Der Augapfel wurde sofort nach der Enucleation im horizontalen Meridian durchschnitten (siehe Fig. 16). Der Stahlsplitter, 2 mm lateralwärts von der Papille, in Retina, Ader- und Lederhaut eingekeilt, ragt bis zur Aussenfläche der letzteren vor, so dass

er unmittelbar nach der Enucleation schon vor Eröffnung des Bulbus mit dem Finger gefühlt werden konnte.

Der verdichtete Glaskörper ist von einem breiten weissen Centralstrang durchsetzt und mit der leicht angezerrten Netzhaut verwachsen. Hinter der Iris ein Linsenfragment. —

Diese Fälle sind die allerschlimmsten, wo gleich nach der Einkeilung des Fremdkörpers im Augengrunde Eiterbildung entsteht und die Diagnose des Sitzes nicht gestellt werden kann. Wüsste man genau, wo der Fremdkörper sitzt, so könnte man dort die Sclera einschneiden und mit oder ohne Magnet das Eisen holen. Bliebe die Eiterung aus, so könnte man die Klärung der Medien

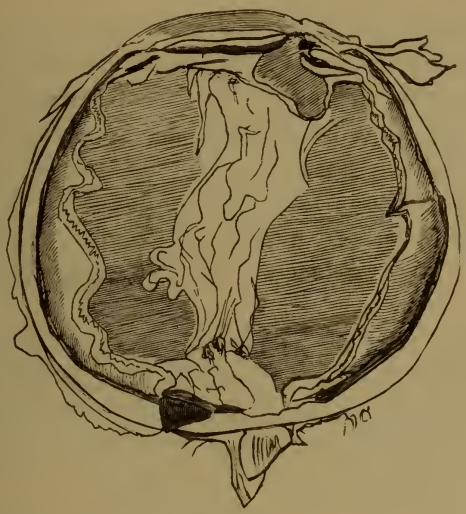

Fig. 16.

abwarten resp. herbeiführen und dann den Fall entweder exspectativ behandeln oder doch vor dem Eingriff den Sitz des Eisens feststellen.

Ehe ich meine Casuistik verlasse, muss ich noch eines sehr wichtigen Punktes gedenken: man soll nicht, was man mit der einen Hand gegeben, mit der andern wieder nehmen. Der Anfänger ist, wenn er einen glücklichen Magnet-Fall beobachtet hat, nur allzugeneigt, bei einem andern Fall den Magnet einzuführen, wo Abwarten allein indicirt war. Einmal wollte mein Assistent während meiner Reise den Scleralschnitt verrichten; es war, wie sich bei

expectativer Behandlung herausstellte, lediglich eine Glaskörperblutung, die allmählich spontan schwand. Neulich wurde mir wieder eine Scleralzerreissung in der Ciliargegend mit innerer Blutung zur Magnetoperation vorgestellt; ich schloss aus der Anamnese, dass der Fremdkörper zu gross gewesen, um in's Augeninnere vorzudringen, und erlebte bei ziemlich exspectativem Verhalten eine gute Klärung der brechenden Medien mit Wiederherstellung der Sehkraft.

Zweimal habe ich völlige Erblindung resp. Arbeitsunfähigkeit des Verunglückten durch Eindringen eines Eisensplitters in den Glaskörper beobachtet, wo der Patient leider zu spät die Hilfe nachsuchte.

a. Ein Bahnarbeiter, der das eine Auge leider schon durch Verletzung verloren, kam etwa 14 Tage, nachdem ihm ein Eisensplitter in das zweite gedrungen. S = 0, Glaskörperabscess etc.

b. Der 31jährige Wilhelm Müller aus Stendal kam am 12. März 1884 während meiner Ferienreise zur Aufnahme, 7 Tage nachdem er sein linkes allein brauchbares (!) Auge verletzt; 2 Tage lang hatte er nach der Verletzung noch weiter gearbeitet (!), bis Schmerz und Sehstörung dies unmöglich machte.

R. On. Finger auf 2', Ambly. congenita. L. Iridocycl. mit Hypopyon und eitriger Auflagerung auf der Vorderkapsel, Glaskörperinfiltration, kleine Scleralwunde unterhalb des Hornhautrandes. Am 25. März 1884 verführte Hr. College Burchardt den Scleralschnitt und führte den Magneten ein, — vergeblich.

Am 23. Juni 1884 L. reizlos, nach oben rother Reflex. Papilla optica sichtbar mit Zeichen schwerer Neuritis. Vom Sehnerveneintritt geht ein sich ausbreitender Strang nach aussen unten, wo eine weissliche Infiltration des Glaskörpers den Eisensplitter birgt. —

Somit entrollt sich in dieser Casuistik von 34 Fällen und den zusätzlich mitgetheilten Beobachtungen vor unseren Augen ein ziemlich vollständiges Gemälde, auf dem das Licht des schmalen Vordergrundes durch das Dunkel des breiten Hintergrundes erst recht hervorgehoben wird.

Allerdings sind, wenn wir von den leichteren Fällen, wo der Eisensplitter in den vorderen Theilen des Augapfels (bis zur hin-

teren Linienkapsel) haftet, absehen und uns bei der Würdigung der neuen Methode auf die Fälle beschränken, wo der Eisensplitter tief in den Glaskörper oder in den Augengrund eingedrungen, 3 Fälle zu bemerken, die früher mit der Enucleation geendigt hätten und die nach der Magnetextraction ein gutes (2 Fälle, 24/12 und 25/13) oder theilweises (1 Fall, 36/24) Sehvermögen dauernd behalten haben. Diesen gegenüber stehen 5 Fälle, wo der Magnet keinen Effekt hatte (Pomerenke, Mantel, Szonn, Wagner und L., mein erster Versuch, mit einem noch ungenügenden Instrument).

Alle übrigen Patienten kamen erst an, nachdem das Sehvermögen dauernd und unwiederbringlich verloren gegangen, sei es dass von vorn herein die Verletzung eine zu schwere war, sei es dass durch zu langes Warten der Patienten partielle oder totale Vereiterung des Glaskörpers eingetreten. Wenn es gelungen ist, von diesen Fällen noch einige Male (Wilke, Funke, Niele) wenigstens die Form des Augapfels zu erhalten und die Enucleation zu umgehen: so beweist dies, welche Erfolge noch in Zukunft von dem Magneten zu erwarten sein werden, wenn die betroffenen Arbeiter selber, die Fabrikvorstände, die Fabriks- und Gewerksärzte noch mehr als bisher geschehen, auf eine rechtzeitige Entfernung der Splitter dringen werden.

Aber soviel ist klar, (wer selber weniger Erfahrung auf diesem Gebiete hat, braucht nur einen Blick auf die lange Reihe der unglücklichen Fälle zu werfen, die bereits in 5 Jahren mir allein in Behandlung gekommen,) trotz aller Verbesserung der Methoden gelingt es doch nur, einen Theil der verletzten Augen zu retten; ein anderer sehr beträchtlicher Theil fällt unserer industriellen Entwickelung zum Opfer.

Die Wichtigkeit der Prophylaxe springt in die Augen. Aber die Arbeiter, welche an den Anblick der Gefahr gewöhnt sind, und von denen jeder Einzelne doch nur sehr selten wirkliche Unglücksfälle erlebt, sind leider an die prophylaktischen Hülfsmittel recht schwer zu gewöhnen.

Hinsichtlich des Tragens der so nothwendigen und segensreichen Schutzbrillen darf man sich keinen Illusionen hingeben. Ein hervorragendes Institut, welches mir die Fälle von Augenverletzung zuzuwenden pflegt, hatte vortreffliche Schutzbrillen eingeführt. Zufällig kam mir in den zwei folgenden Jahren von dort kaum

ein ernster Fall von Augenverletzung vor. Erfreut zog ich Erkundigungen ein und erfuhr, dass die 350 angeschafften Schutzbrillen — von den Arbeitern gar nicht benutzt würden, weil sie angeblich damit nicht bequem zu arbeiten im Stande seien.

Das ist aber ein Irrthum. Mit den gewöhnlichen Planglasbrillen kann man ganz befriedigend sehen. Und der Nutzen dieser einfachsten Schutzgläser ist sehr beträchtlich. Die kleineren Splitter, welche wir so häufig von der Hornhaut der Arbeiter zu entfernen haben, werden ziemlich sicher abgehalten. Es ist ein grosser Vortheil, die kleinen Narbenfleckchen der Hornhaut zu vermeiden. Wenn sie sich summiren, stören sie die Sehkraft erheblich. Ich habe einem älteren Arbeiter einmal einen Verletzungsstaar erfolgreich operirt und nur $^1/_3$ der normalen Sehkraft erzielt, da 20 bis 30 derartige kleine Fleckchen über die Hornhaut zerstreut waren, die er im Laufe der Jahre angesammelt, wie ein Veteran seine Narben. Aber auch grosse und gefährliche Eisenstücke können durch eine solche Brille abgehalten werden. Ein Arbeiter brachte mir ein Stück von 6020 mgr, das beim Eisenhauen gegen die Schutzbrille geflogen; diese war zersplittert, aber das Auge gesund geblieben. Ich glaube, dass man vor den Glassplittern eine übertriebene Befürchtung hegt. Noch nie habe ich Glassplitter im Augeninnern gefunden, ausser nach Explosionen, z. B. wenn ein Knabe eine pulvergefüllte Flasche in das Feuer hielt. Bei einem Arbeiter, dem eine Kohlensäureexplosion (bei der Mineralwasserfabrik) die Brille zerschmettert, fand ich die Hornhaut, Iris und Linse zerschnitten, aber kein Glas im Auge.

Statt der gewöhnlichen hellen Plangläsern kann man bei Feuerarbeitern leicht gebläute oder graue Planglasgläser geben, am besten grosse runde, oder muschelförmig gebogene. Stark kurzsichtigen gebe man leicht concav geschliffene Schutzgläser, die $^1/_3$ bis $^1/_2$ der Kurzsichtigkeit corrigiren, damit sie ihr Auge nicht zu sehr anzunähern brauchen; übersichtigen oder presbyopen die entsprechenden Convexgläser.

Die Furcht vor Splitterung hat die Einführung von Glimmerbrillen veranlasst. Dieselben wurden schon vor Jahren von Prof. H. Cohn in Breslau empfohlen und werden jetzt auch in Berlin in sehr befriedigender Ausführung und zu recht billigen Preisen geliefert.

Beim Zerhauen von Eisenschienen und Axenlagern, aber auch beim Eisenbohren und Stahlmeisseln, vollends bei Explosionsgefahr müssen entweder Masken mit starkem Glas in den Gucklöchern oder doppelte, stärkere Planglasbrillen mit seitlichem Drahtgeflecht zur Anwendung gelangen.

Nachdem die Gesetzgebung den so nothwendigen Schutz des Arbeiters in die Hand genommen, ist es Pflicht der Fabrikleiter und Inspectoren, auch auf diesem Gebiete die Hygiene zu fördern — durch prophylaktische Massregeln.

Drittes Kapitel.

Literaturübersicht.

Zwei Monographien sind bisher über den Electromagneten geschrieben: die erste[1] ist von mir in Knapp's Arch. 1881 veröffentlicht worden, und zwar in englischer Sprache, weil ich hoffte, dass auf diese Weise den englischen Fachgenossen die deutsche Literatur des Gegenstandes, die ihnen gänzlich unbekannt schien, etwas näher gerückt werden könnte.

Die zweite Monographie (The electromagnet and its employment in ophthalmic surgery by Simeon Snell [Sheffield], London Churchill 1883, 94 Seit.) stützt sich in historischer und literarischer Hinsicht auf die erste. Snell's eigene Fälle sind die folgenden:

I. Augenlider. 1) Ein Mann kam, mehrere Wochen nach einer Verletzung, mit einer Schwellung des linken Oberlids. Dieselbe ward durch einen Querschnitt eröffnet, die Magnetnadel eingesenkt und ein Stück Eisen extrahirt (47). [Cornea vacat.]

II. Vorderkammer. 2) Ein 39jähriger Mann hatte einen Monat zuvor beim Feilenhauen das rechte Auge verletzt. Cataract. Lineare Hornhautnarbe nahe dem oberen Rande und unmittelbar darunter eine dunkle Marke in der Iris. Oberer Hornhautschnitt, Kapseldiscission, Einführung des Magneten. Eine Irisfalte folgte mit einem eingebetteten Eisenstückchen (4 mgr, das wohl hinter der Iris gelegen hatte). Excision der Iris, Entleerung der Linse. $S = {}^{20}/_{50}$ (48).

III. Linse. 3) Ein 45jähriger Mann kam, 3 Wochen nach Verletzung des linken Auges, mit Eisensplitter in der Cataract bei

[1] On the Extraction of chips of iron or steel from the interior of the eye by J. Hirschberg l. c. 369—398.

reizlosem Zustande. Hornhautnarbe. Unterer Lappenschnitt, Cystitomie, Entleerung von weicher Corticalis. Einführung des Magneten, I fruchtlos, II brachte das Eisenstück = 0,5 mgr. S = $^{20}/_{40}$ (49). 4) Ein 6jähriges Kind schlug 2 Hämmer gegen einander. Darnach wurde das linke Auge roth für einige Tage und später die Pupille desselben grau. Lineare Hornhautnarbe, Cataract, gelbe Masse unterhalb des Vorderpols, jedoch ohne Metallreflex. Starker Magnet bewirkte nur Kopfschmerz, keine Bewegung an dem präsumirten Eisenstück. Schmaler Lappenschnitt nach unten, Kapselöffnung, der Magnet extrahirte sofort den Splitter von 0,3 mgr. Entfernung der Linse, kleine Iridectomie. Heilung (50). 5) Ein 21jähriger Mann hatte vor 2 Monaten beim Stahlschneiden sein linkes Auge verletzt, das 3 Wochen lang entzündet blieb und S verlor. Hornhautnarbe, Linsentrübung mit Eisensplitter in den medialen Lagen. Es gelang nicht, mit starkem Magnet denselben in die Vorderkammer zu ziehen: deshalb, unter Narcose, Lappenschnitt, Cystitomie und Einführung des Magneten, der das Eisensplitterchen von 1 mgr herausbeförderte. S = $^{20}/_{50}$ (51). 6) Ein 15jähriger Schleifer kam 3 Monate nach Verletzung seines rechten Auges. Hornhautnarbe, mässige Linsentrübung, mit gelbem Fleck in der hintersten Schicht = eingekapseltem Fremdkörper. Narcose, unterer Lappenschnitt, Capsulotomie. Die weiche Linsenmasse entleerte sich, die Entfernung des incaps. Eisensplitters (1 mgr) wurde erleichtert (materially facilitated) durch Einführung des Magneten. S = $^{20}/_{40}$ (52). 7) Ein 44jähriger Mann verletzte sein rechtes Auge beim Zerschlagen von Stahl. S war fort, Schmerz folgte bald. Am folgenden Tage: kleine halbgeschlossene Wunde der Hornhaut, Irisloch, Trübung der Linse, mit Fremdkörper dicht unter der Kapsel. Erweiterung der Wunde mit v. Graefe's Messer, Capsulotomie und Extraction des Splitters (6 mgr). Evacuirung von Linsenmasse. Nach 2 Monaten musste wegen zurückgebliebenen Staarmassen eine Partialextraction vorgenommen werden, die Pupille ist bis zum 1. Juni noch nicht ganz frei geworden (53). 8) Ein 36jähriger Mann verletzte beim Hämmern sein rechtes Auge, dessen S bald sank. Nach 13 Tagen: kleine Narbe in der Hornhautmitte und eine entsprechende in der Vorderkapsel, Linse mässig getrübt, mit einem Stahlsplitter in den hinteren Lagen, nach aussen. Ausserdem dunkle Marke in der Iris, worin S. ein länger im Auge befindliches Eisensplitterchen vermuthete, ohne dass die Anamnese befriedigenden

Aufschluss gab. Lappenschnitt nach oben. Einführung des Magneten gegen die Irismarke vergeblich, da eine von den Schrauben an der Batterie nicht functionirte. Irisfalte mittelst Pincette hervorgezogen und abgeschnitten: 0,3 mgr Eisen darin! Capsulotomie und Magnetextraction des Splitters von 2,5 mgr. Gute Heilung. Der Fall ist noch unter Beobachtung (54). — [Die Extraction der Splitter ohne Magnet wäre wohl möglich, aber (wegen der Kleinheit) doch schwierig und unsicher gewesen. In einem Falle war es Snell 1876 gelungen, die getrübte, einen Splitter enthaltende Linse innerhalb der Kapsel zu extrahiren. — Ein 76jähriger Mann kam mit einem Stück Schlacke theils in der trüben Linse, theils in der Vorderkammer. Lappenschnitt. Erst nach wiederholten Versuchen mit Löffel und Pincette und nach starkem Glaskörperverlust gelang die Extraction. Auch bei einem Eisenstückchen in der Linse eines 22jährigen Mannes (1878) gelang mittelst Pincette und Löffel die Extraction erst nach wiederholten Versuchen. Jäg. 8.]

IV. Glaskörper. 9) Ein 33jähriger Mann kam unmittelbar nach einer Verletzung des rechten Auges. Schmale horizontale Wunde der Sclera, nicht weit vom inneren Hornhautrande. Fremdkörper mit feiner Sonde dicht an der Wunde entdeckt. Der einzige Electromagoet, der zur Hand, war zu gross zur Einführung, wurde deshalb auf die leicht erweiterte Wunde aussen angesetzt und brachte den Splitter so weit in die Wunde hinein, dass er mittelst Pincette bequem entfernt werden konnte. $S = {}^{20}/_{20}$, constatirt nach $^1/_2$ Jahr. Narbe mit dem Augenspiegel sichtbar (55). 10) Ein 27jähriger Mann kam 1 Woche nach Verletzung des rechten Auges. Kleine Narbe unter der Mitte der Hornhaut, entsprechender Kerb in der Iris, Narbe in der vorderen wie in der hinteren Kapsel; jede immer höher als die frühere. Linse mässig trübe. Fremdkörper dicht hinter derselben vermuthet. Ohne Narcose wurde ein oberer Lappenschnitt verrichtet und Capsulotomie. Einführung des Magneten durch die weiche Linsenmasse, zweimal vergeblich, das dritte Mal erfolgreich. Glaskörpervorfall. Auf vollständige Evacuirung der Linse wurde verzichtet. Verband. Nach $^1/_2$ Jahr Capsulotomie. $S = {}^{20}/_{50}$ (54). 11) Ein 28jähriger Mann kam gleich nach Verletzung des rechten Auges. Wunde der Hornhaut, Iris, Linse; kein Fremdkörper sichtbar. Entzündung. Nach 3 Tagen Extraction durch die erweiterte Wunde (48 mgr). $S = \frac{1}{\infty}$. Endausgang unbekannt (56). 12) Ein 34jähriger Mann kam 3 Tage nach Verletzung des rechten

Auges mit schräger Wunde am oberen äusseren Hornhautrande; beginnender Panophth. Eröffnung der Wunde und senkrecht dagegen Schnitt durch die Hornhaut. Extraction des Splitters (190 mgr). Schmerzlose Phthisis bulbi (57). 13) Ein 28jähriger kam 14 Tage nach Verletzung des linken Auges beim Schmieden. Pericornealinjection, Pupille eng und unregelmässig, vorragende Wunde am Aequator aussen. Heftiger Schmerz. Erweiterung der Wunde und Entfernung des Splitters von 30 mgr beim 2. Eingehen. Das Auge wurde ruhig. (Beobachtungszeit kurz.) (58). 14) Ein 42jähriger kam bald nach Verletzung des linken Anges. Horizontale Wunde von der Mitte der Cornea bis in die Sclera, Verletzung der Iris und Linse. Am dritten Tage konnte man erst operiren. Die Wunde ward eröffnet und eine zweite senkrecht darauf angelegt. Nach wiederholten Versuchen gelang die Extraction des Splitters von 19 mgr: Schrumpfung des Augapfels (59). 15) Ein 42jähriger kam unmittelbar nach Verletzung des linken Auges (Vorm.). S. sah ihn Abends, eröffnete die Wunde gegen die Hornhaut zu und ging mit der elektrischen Nadel durch die Linse in den Glaskörper. Längere Zeit vergeblich. Die magnetische Kraft, nicht am stärksten beim Beginn, wurde jetzt gleich Null gefunden.[1] Nunmehr wurde von der Operation abgestanden. Suppuration schien imminent. Am 5. Tage danach T-schnitt in der Sclerotica mit Bindehautlappen, Extraction des Splitters von 240 mgr. Panophth. Enucl. bulbi nach 3 Wochen (60). 16) Ein 23jähriger kam bald nach Verletzung und Erblindung des rechten Auges. 2‴ lange Wunde in der Sclera, etwas nach aussen von der Cornea, Glaskörper trübe durch Blut, das Auge ruhig. Nach 17 Tagen wurde eine mit der Wunde zusammenhängende gelbe Masse entdeckt, worin man den Fremdkörper vermuthete. Magnetische Attraction von aussen bestätigte die Diagnose. Bindehautlappen, schräger Scleroticalschnitt meridional, am Aequator, von 2—3‴, mit senkrechtem Schnitt dagegen (T-förmig). Nach wiederholten Versuchen gelang die Extraction (69 mgr). Das Auge wurde ruhig. $S = \frac{1}{\infty}$ (61). — Aus der Retina hat S. noch nicht extrahirt und bringt ähnliche Ansichten, wie sie Ref. darüber publicirt hat. In drei Fällen war der Ope-

[1] S. räth danach, die Lösung getrennt von den Zinkplatten zu halten, bis zum Moment des Gebrauchs. Unsere Elemente sind immer derart gehalten worden. Ich habe niemals die electromotorische Kraft vermisst.

rationsversuch erfolglos. 17) Ein 26jähriger kam Nachmittags, nachdem er Vormittags das linke Auge verletzt. Wunde von $2^1/_2$''' aussen oben in der Hornhaut bis zum Rande. Linsenstreifen, kein Fremdkörper sichtbar. Atropin. Am folgenden Tage Iritis, die bald eitrig wurde. Evacuation von Linsensubstanz und Suchen mit dem Electromagnet, der allerdings nicht in Ordnung war (the battery however was in such bad order that the magnet possessed only the faintest attractive power). Patient verliess bald das Hospital, der Augapfel schrumpfte, Enucleation wurde abgelehnt und erst 3 Wochen nach der Verletzung zugestanden. Ein Eisenstück steckte aussen unten in der Ciliargegend. 32 Tage nach der Enucleation sympathische Entzündung des 2. Auges (62). 18) Ein 50j. kam 3 Wochen nach Verletzung und Erblindung des linken Auges. Wunde in der Ciliargegend, Linse durchsichtig, gelber Reflex von der Tiefe. Scleroticalschnitt, Magneteinführung vergeblich. 4 Wochen später Enucleation. Grosser Eisensplitter, im Sehnerven fest eingebettet und in den Glaskörper vorragend (63). 19) Ein Eisensplitter im Glaskörper konnte mittelst des permanenten Magneten nicht extrahirt werden, wurde aber bei der späteren Enucleation aufgefunden (64).

S. acceptirt des Ref. meridionalen Aequatorialschnitt in der Sclera mit Bindehautlappendeckung, fügt aber mitunter noch T-förmig einen zweiten hinzu, was bei genügender Grösse des ersteren nicht blos überflüssig, sondern eher schädlich sein möchte. Versuche mit Pooley's Nadel fand S. meistens negativ. — —

Der 2. Theil enthält einen Auszug aus der Literatur, hauptsächlich die bereits von mir zusammengestellten Fälle: Hildanus, (Milhes), Morgagni, Meyer-Himly, Dixon, White Cooper, v. Rothmund, Mc' Keown.

Von Mc'Keown werden in Snell's Buche die folgenden neuen Fälle mitgetheilt (Nr. 7—11 M'K's): 7) Das rechte Auge eines Mannes war zwei Wochen nach Verletzung heftig entzündet, Linse trübe, Narbe in der Hornhaut, Iris partiell vorgetrieben. Ein starker Magnet wurde der Hornhaut sehr angenähert und dadurch die Irisvortreibung vergrössert, schliesslich eine scharfe Metallspitze sichtbar. Hornhautschnitt, Extraction des Fremdkörpers mit dem Magneten und der Pincette. Später Linsenextraction und Iridectomie. Patient verliess zu früh die Anstalt (65). 8) Ein 17jähriger kam 1 Stunde nach der Verletzung. Wunde in der Sclera $1^1/_2$''' lang,

vertical, 2‴ vom Hornhautrand. Fremdkörper wegen Bluterguss mit dem Augenspiegel nicht sichtbar. Magnetextraction. Vollkommenes Resultat (66). 9) Ein 18jähriger schien ein Eisenstück nahe dem Pupillarrand der Iris zu enthalten. Magnet gegen das Auge gehalten und dadurch der Fremdkörper unmittelbar gegen die Hornhaut gezogen. Unterer Hornhautschnitt und Magnetextraction des stecknadelspitzähnlichen Fragmentes (67). 10) Wunde der Hornhaut, glänzendes Metall vor der Iris, 1 Stunde nach der Verletzung eines 16jährigen. Peripherer Hornhautschnitt. Magnetextraction. Irisprolaps. Entzündung, die allmählich erlosch. Aber die Linse, die catarctös war, wurde nicht entfernt (68). 11) Eisensplitter in den hinteren Hornhautschichten und der Vorderkammer eines 58jährigen. Nach dem Hornhautschnitt lag der Fremdkörper auf der Iris und wurde durch den Magnet extrahirt. Vollkommene S. (69).

Die weiteren casuistischen Mittheilungen sollen in der chronologischen Reihenfolge der Publication angeführt; nur der nächste Fall (70, um Prof. v. Rothmund die Priorität zu wahren, entsprechend der Operationszeit (1873) vorausgeschickt werden. (Vgl. die Inaug.-Diss. von F. Hassenstein, München 1879.)

„Einem Manne sprang Abends ein Eisensplitter in das linke Auge. $1^1/_2$ Stunde nach der Verletzung fand sich folgender Zustand: Die Conjunctiva palpebrarum des linken Auges ist leicht geröthet. Auf der Cornea im oberen, äusseren Quadranten gegenüber dem Rande der stark contrahirten Pupille befindet sich eine circa 1 mm lange verticale Wunde. Bei Blickrichtung des Patienten nach abwärts sieht man in der vorderen Augenkammer einen circa $3^1/_2$ mm langen Eisensplitter, der in der Hornhautwunde fixirt ist und nach hinten zu sich verjüngt, mit seiner Spitze aber die Iris nicht berührt. Seine beiden Breitflächen sind nach rechts und links, seine scharfen Kanten nach oben und unten gerichtet. Die Iris ist nicht entfärbt.

Am anderen Morgen ist leichte Ciliarinjection vorhanden. Die Pupille ist durch Atropin etwas erwas erweitert, so dass jetzt der noch in der Hornhaut feststeckende Eisensplitter der Linsenkapsel unmittelbar gegenübersteht, dieselbe beinahe berührend. Hätte man jetzt am Hornhautrande einen Einschnitt gemacht um den Fremdkörper zu extrahiren, so hätte sich nach Abfluss des Kammerwassers die Linse der Hornhaut genähert und an dem spitzen Eisensplitter angespiesst; eine Catarakt wäre die natürliche Folge gewesen.

Herr Prof. v. Rothmund schritt daher zu folgender, sinnreichen Operation. Nachdem er ein Sperrer eingelegt und den Bulbus gehörig fixirt hatte, dirigirte er einen aus dem königl. Polytechnikum sogleich herbeigeholten gewaltigen Magneten gegen die Hornhautwunde. Durch diese Manipulation hatte sich der Eisensplitter mit seinem hinteren Ende nach oben zu umgelegt, so dass er jetzt fast vertical halb der Iris, halb der Linsenkapsel auflag. Es wurde nun direct oben mit grader Lanze ein breiter Einstich gemacht, durch die Oeffnung mit einem Gräfe'schen Löffel eingegangen, dieser unter dem Splitter fortgeführt und durch Andrücken an die hintere Cornealwand der letztere zu Tage befördert. In den nächsten Tagen nach der Operation nahmen die Reizerscheinungen rasch ab, die Wunde heilte sehr bald. Trotzdem stellte sich später Linsentrübung ein, wohl desshalb, weil die Linse doch vom fremden Körper verletzt war.“ (70)

Mc' Keown's Mittheilungen aus dem J. 1874 blieben leider in Deutschland unbeachtet. Meine eigene Publication aus dem Jahre 1875 ist oben erwähnt. Ebenso ist des im Jahre 1876 erschienenen Referats über M'c Keown's Arbeiten vom Jahre 1874 gedacht. Letzterer ist dann später 1878 wieder auf den Magnet zurückgekommen und hat neue Fälle mitgetheilt, deren Werth allerdings in Nagel's Jahresbericht für 1878 (Ref. Prof. Berlin, 1881) gewürdigt ist. 1878 (Brit. med. J. I, 532) beschrieb Mc' Hardy den folgenden Fall:

Einem 31jährigen war ein Eisenstückchen in die Linse gedrungen. Ein sehr starker Magnet wurde angenähert. Der Splitter sprang auf die Hinterfläche der Hornhaut über; fiel auf den Boden der Vorderkammer und wurde durch gewöhnlichen Hornhautschnitt entfernt. Ebenso die später im Verlauf getrübte Linse. S gut (71).

Das Jahr 1879 brachte meinen ersten gelungenen Fall von Extraction eines Eisensplitters aus dem Glaskörper durch meridionalen Scleralschnitt (Berl. klin. W. 1879, S. 681),[1] welcher Ausgangspunkt für zahlreiche Mittheilungen, besonders in der deutschen Literatur, geworden ist.

Entfernung eines Eisensplitters aus dem Glaskörperraume mittelst Scleralschnittes und Anwendung des Magneten. Von Dr. G. Fraenkel in Chemnitz. (C. f. A. 1880, p. 37.) (72.)

[1] Vgl. auch das C.-Bl. f. A. 1879—1884, die Berl. kl. W. in den genannten Jahren, den Bericht d. deutsch. Ges. f. Chir. 1881 u. A.

„Richard Dillner, 16 Jahr alt, Arbeiter in einer Maschinenfabrik, wurde mir am 10. December 1879 mit einer im unteren äusseren Quadranten schräg durch die Corneoscleralgrenze verlaufenden, etwas über 6 mm langen Wunde zugeführt. Die Verletzung war entstanden, während D. ein zu meisselndes Eisenstück hielt; der Meissel war dem andern Arbeiter beim Zuschlagen aus der Hand geflogen; ob der Meissel direct oder ein abgesprengtes Eisenstück die Wunde veranlasst hatte, war nicht anamnestisch zu eruiren, auch die Augenspiegeluntersuchung gab keinen Aufschluss über das Vorhandensein eines intraocularen Fremdkörpers, da eine der Wundgegend innen aufsitzende, schwarz erscheinende Masse, jedenfalls ein Bluterguss, den Einblick nach dieser Seite unmöglich machte. Linse unverletzt. Ich trug demnach die vorgefallene Iris ab, legte einen Verband an und behielt das Auge unter Beobachtung. Es traten keinerlei Entzündungserscheinungen ein, das Auge wurde nicht empfindlich gegen Druck; dagegen bildeten sich streifige und eine geringe diffuse Trübung des Glaskörpers, und einem Gesichtsfelddefect oben innen entsprach eine Netzhautablösung unten aussen. Am 2. Januar 1880 versuchte ich, ob vielleicht die Bewegung eines starken permanenten sogenannten Janin'schen Magneten eine Bewegung des supponirten Fremdkörpers veranlassen und dadurch die Diagnose ermöglichen könnte. Der Versuch blieb resultatlos; dagegen gelang es mir am 3. Januar, ohne Magneten einen grossen Eisensplitter unten etwa am Aequator, ein wenig nach aussen vom verticalen Meridian, der Netzhaut beweglich anliegend, mit Sicherheit zu erkennen. Am 4. Januar führte ich unter Assistenz des Herrn Dr. Lobeck die Operation in Chloroformnarcose in folgender Weise aus: An dem stark nach oben innen rotirten Auge durchtrennte ich in meridionaler Richtung am Aequator die Conjunctiva des Fornix und die Fascie bis auf die Sclera; während die Wundlappen mit Schielhaken auseinander gehalten wurden und nach sorgfältiger Stillung der Blutung eröffnete ich den Bulbus durch einen 10 mm langen Schnitt, worauf sich sofort als willkommenes Zeichen der wahrscheinlichen Nähe des Fremdkörpers gelbliche, als Entzündungsproducte angesprochene Fetzen entleerten. Dann füllt sich die Wunde mit dunkel verfärbtem Blute, offenbar von einem, wahrscheinlich subretinalen, alten Blutergusse herrührend. Der Fremdkörper hingegen kam weder von selbst, noch war er mit der vorsichtig eingeführten Pincette zu fühlen. Nun führte ich den

Janin'schen Magneten längs der ein wenig zum Klaffen gebrachten Wunde hin und als sich derselbe der hinteren Wundecke näherte, sass plötzlich der Fremdkörper daran fest. Glaskörper war fast gar nicht verloren gegangen; die Wunde heilte, nachdem am ersten Tage auftretende Schmerzen sofort der Eisblase gewichen waren, ohne weitere Zwischenfälle. Augenblicklich (6. Februar 1880) ist der Befund folgender: Hinter der Verletzungsnarbe liegt vollkommen frei das etwa 4 mm breite Colobom. Bei der Augenspiegeluntersuchung fällt zuerst die dieser Narbe an der Innenwand entsprechende weissglänzende Narbe (des Ciliarkörpers?) auf. Streifige Glaskörpertrübungen sind so gelagert, dass man von der Operationsnarbe nur den hinteren Winkel sieht. Es ist keine Netzhautablösung mehr vorhanden; das astigmatische Auge hat eine Sehschärfe von $^6/_{18}$ (Schweigger). Im Fornix ist die Conjunctiva noch etwas gewulstet; die Scleralwunde verräth sich durch eine kleine Einziehung.

Ich habe den Janin'schen Magneten (an den Polen durch stählerne Schuhe verbundene hufeisenförmig gebogene Stahlstreifen) selbstverständlich nur benutzt, weil mir nicht gleich ein für den speciellen Fall passender, am besten wohl Electromagnet (Hirschberg) zur Verfügung stand. Dass der erwünschte Erfolg trotzdem erreicht wurde, ist wohl wesentlich der sehr glücklichen Wahl der Operationsstelle zu danken; ohne Zweifel wird stets ein Magnet, der in die Wunde eingeführt werden kann, noch grössere Chancen bieten. Das Corpus delicti ist ein abgemeisseltes, dreiseitig prismatisches Eisenstück von 6 mm Länge, einer schneidend scharfen und zwei nicht ganz rechtwinkligen Kanten und 4 cgrm Gewicht."

Ueber das Endergebniss des Falles erhielt ich am 28. Mai 1881 einen Brief des Verfassers: „Mai 1880 bestand centrale Netzhautablösung, welche später spontan geschwunden. Sept. 1880 keine Ablösung, aber ein Herd von Pigmentatrophie. Bulbus reizlos. S = $^1/_5$. —

Entfernung eines Stahlsplitters aus dem Glaskörperraum durch einen Electromagneten. Heilung ohne Reaction. Von Dr. Burgl, kgl. bayer. Assistenzarzt. Berl. klin. Wochenschrift 1880, No. 44 (73).

Ein junger Schlosser verletzte im Februar 1877 sein linkes Auge, das einige Wochen entzündet blieb, von Ablauf der Entzün-

dung an jedoch schmerzlos war. Im November 1878 fand Burgl eine lineare Narbe am oberen Rande der Hornhaut, dahinter in der Iris eine ovale Lücke von 2 mm Länge, Iris hellbraun, nachdem sie vor der Verletzung hellblau gewesen, Pupille normal. Das Auge liest leicht gewöhnliche Druckschrift. Nach Atropinmydriasis sah man einen glänzenden Metallsplitter an der oberen Bulbuswand hängend, derselbe machte bei Bewegungen des Auges pendelartige Schwingungen. Im Glaskörper einige bewegliche Flocken. Refraction emmetropisch, S = $^1/_4$, grosses bewegliches Scotom, hervorgebracht durch den Schatten des Fremdkörpers. Vom Militär entlassen, arbeitete Patient als Schlosser. Nach einigen Wochen Thränen, Lichtscheu, Pericornealinjection, Schmerz, S = $^1/_{20}$, Scotom verschwunden, Fremdkörper liegt unten dicht hinter den Ciliarfortsätzen. Am anderen Auge Conjunctivitis. Enucleation daher angerathen. Erst am 9. Februar 1880 kommt Patient wieder, weil das Auge von Zeit zu Zeit sich entzünde und schmerzhaft sei. Rechts: Sn, On. Links: Pericornealinjection; Tn, Bulbus schmerzhaft, Iris dunkler als früher, kleine Synechien, graue Auflagerungen auf hinterer Kapsel und Glaskörpertrübungen, Finger werden in grosser Nähe gezählt, Splitter liegt an der alten Stelle beweglich. Am 12. Februar Operation in tiefer Narcose mit einem selbstgefertigten Electromagneten, Verfahren analog dem Hirschberg'schen (Berl. klin. Wochenschr. 1879, No. 46; Centr. f. Augenh. 1879, p. 376), jedoch wurde der Bindehautlappen nicht genäht, nur über die Wunde gestreift. Heilung in wenigen Tagen, Status wie unmittelbar vor der Operation. Der Splitter wiegt 13 mgrm.

Entfernung eines Eisensplitters aus der Linse durch den Electromagneten. Von Dr. J. Samelsohn in Cöln. (Berl. klin. Wochenschr. 1880, No. 44.) (74.)

Am 20. August flog einem Bergwerksschmied ein Stück von einem Gussstahlmeissel gegen das rechte Auge. Am Mittag des nächsten Tages Verschleierung und dumpfer Schmerz. Am 22. August constatirte Samelsohn tiefe Pericornealinjection, entzündliche Chemose der Scleralconjunctiva, Hypopyon, Ciliarkörper auf Druck sehr schmerzhaft. Im horizontalen Meridian der Cornea frisch verklebte Wunde von 7 mm Ausdehnung, die $1^1/_2$ mm vom äusseren Rande beginnt. Hintere Synechie am äusseren oberen Pupillenquadranten, dieselbe heftet sich an die Linsenkapselwunde, die quer durch das Pupillargebiet 2 mm über der Hornhautwunde

verläuft. S = Finger auf 1' mit Mühe, gute Projection. Lage des Fremdkörpers nicht sicher zu eruiren, daher zunächst in der Linse mit Hirschberg's Electromagneten gesucht. Operation ohne Narcose Nachmittags 6 Uhr. Der 6 mm lange, 2 mm breite Eisensplitter folgt dem Magneten. Am nächsten Morgen sind alle Zeichen der Cyclitis verschwunden, Auge reizlos, die traumatische Cataract verläuft wie gewöhnlich.

Casuistische Mittheilungen aus der academischen Augenklinik des Herrn Prof. v. Hippel in Giessen von Dr. A. Vossius. (Zehender's Monatsbl. 1880.)

Ein 23jähriger Nagelschmied zog sich bei der Arbeit vermittelst eines Eisensplitters eine Verletzung des linken Auges zu. Die Cornea war am oberen äusseren Rande getrübt, die Linse ebenfalls an einer der Cornealtrübung entsprechenden Stelle, ausserdem bestand Iritis. Der Fremdkörper schien im vorderen Theile des Glaskörpers zu liegen. Die Extractionsversuche, auch mit dem Hirschberg'schen Electromagneten, verliefen resultatlos. Eine drohende Panophthalmitis machte die Enucleatio bulbi nöthig. Bei der Section fand sich der Fremdkörper nicht in der vorderen Glaskörperpartie, sondern in der Nähe der Papille (75).

Zwei Fälle von Extraction von Eisenstückchen aus dem Glaskörper. Von Dr. Knapp in New-York. (Archiv für Augenheilkunde von Knapp und Hirschberg. X. 1. 1880.)

In dem ersten Falle fand Verf. sieben Monate nach der Verletzung ein Stahlstückchen am Ciliarkörper des rechten Auges, neben einer horizontal-oval verzogenen Pupille T—1, diffuse und geformte Glaskörperopacitäten, die Retina ödematös getrübt, temporalwärts in derselben, in der Gegend des Aequators, eine längliche Narbe, dem entsprechend einen medialen Gesichtsfelddefect und ausserdem ein Scotom in der Nähe des Fixationspunktes. S war $^{20}/_{100}$ und die Glaskörpertrübung in weiterer Zunahme, so dass S innerhalb weniger Tage auf $^{15}/_{200}$ sank.

Der anfangs gemachte Versuch, den Fremdkörper mittelst eines horizontalen Scleralschnittes, der 4 mm vom inneren Cornealrande längs des unteren Randes des R. int. bis fast zum Aequator verlief, sowohl mit Hilfe eines Electromagneten, als auch des gekrümmten Hohlhakens, und einer Pincette zu extrahiren, misslang. Die Wunde wurde in ihrem lateralen Ende bogenförmig nach oben

innen verlängert, die Spitze dieses Lappens emporgehoben und der Fremdkörper so von dem blossgelegten Corp. ciliare mit dem ihn umgebenden Bindegewebe entfernt. Die Scleralwunde, durch zwei Suturen vereinigt, heilte reactionslos per primam. Aber S wurde schlechter, T blieb —1 und ebenso blieben die Glaskörpertrübungen unverändert, auch die Injection und Schmerzhaftigkeit waren nur temporär beseitigt. Wegen Lichtscheu und Empfindlichkeit des gesunden linken Auges musste endlich 52 Tage später die Neurectomie gemacht werden, durch welche die Beschwerden beseitigt wurden (76).

Im zweiten Falle fand sich fünf Tage nach stattgehabter Verletzung im inneren oberen Glaskörperabschnitt eine pustelförmige Trübung; von der horizontalen Cornealnarbe war ein feiner Faden rückwärts bis nach dem inneren Irisabschnitte zu verfolgen, die Linse an ihrem inneren Aequator getrübt, Hypopyon, $S = 1/2$, F frei, mässige Chemosis. Es wurde eine 6 mm lange Incision mit dem Beer'schen Messer zwischen R. int. und inf. gemacht und nach wiederholtem Eingehen mit einem sondenförmigen Electromagneten nach den verschiedensten Richtungen hin endlich im unteren Quadranten der Fremdkörper in einer Glaskörperperle entdeckt. Trotz anfangs abnehmender Entzündung traten zwei bis drei Wochen nach der Operation eitrige Hyalitis mit Cyclitis und totaler Erblindung ein, welche die Enucleation erheischten. Es zeigte sich totale trichterförmige Netzhautablösung und eine erbsengrosse Eiterblase hinter der Linse (77).

Hervorzuheben aus diesen Beobachtungen sind 1) die Nothwendigkeit, die Fremdkörper möglichst frisch, so lange sie noch gesehen werden können, mit dem Magneten zu entfernen, dass indess 2) selbst durch eine eitrige Umhüllung hindurch der Magnet noch wirken kann, während er abgekapselte und mit den Augenhäuten verklebte Eisenstückchen nicht loslöst, 3) dass das Sondiren des Glaskörpers als eine schwere Verletzung des letzteren aufzufassen ist und 4) die Gefahrlosigkeit scleraler Lappenschnitte, die für abgekapselte Fremdkörper oder Cysticercus-Extractionen dem Linearschnitt vorzuziehen sein dürften.[1] —

Die Fälle von S. Snell (Brit. med. J. 28. Th. 1881) sind in seiner schon oben referirten Monographie reproducirt.

Ebenso gehe ich auf Rheindorff's Mittheilung (Zehender's

[1] Dieser Ansicht kann ich nicht beitreten. H.

kl. Monatsbl. 1881, p. 244) hier nicht ein, da die Beobachtungen dieses Verfassers später im Zusammenhange mitgetheilt werden sollen. (Seite 122 ff., F. 131—140.)

Dr. Alexander in Aachen. Extraction eines Eisensplitters aus dem Glaskörper mittelst des Electromagneten (Hirschberg's C. Bl. f. A. Nov. 1881). (F. 78.)

„Im Anfange des Monats März sprang dem 37jährigen Aug. Pulm aus Stollberg beim Hämmern ein glühendes Eisenstückchen in das linke Auge; dieses soll damals einige Tage hindurch entzündliche Erscheinungen, jedoch so geringfügiger Art dargeboten haben, dass Patient an seiner Arbeit in keiner Weise behindert war. Erst als das Sehvermögen allmählich, doch in einer den Patienten beunruhigenden Weise sank, suchte er meine Hilfe auf. Ich constatirte am 31. Juli folgenden

Stat. praes. Das Auge zeigt äusserlich keine Spuren einer entzündlichen Reizung, die S ist auf 17/200 reducirt, Se, sowie der intraoculare Druck sind normal. Im unteren äussern Quadranten der Hornhaut befindet sich eine ca. 3 mm lange strichförmige Narbe, der eine eben so lange grau tingirte Stelle im unteren Segmente der durchaus normalen Iris entspricht; die Pupille ist dilatirt und reagirt träge. Der nur wenige bewegliche Flocken zeigende Glaskörper ist überall durchleuchtbar; im unteren Theile desselben erblickt man den stark glänzenden Fremdkörper, der mit seinem hinteren Ende noch fixirt zu sein scheint; bei schnellen Bewegungen des Bulbus geht der Fremdkörper nämlich keine Ortsveränderung innerhalb der Glaskörperflüssigkeit ein, während das vordere Ende frei pendelt. Der Augenhintergrund zeigt eine ausgesprochene Neuroretinitis mit Schwellung der Papilla und starker Erweiterung der Netzhautvenen.

Die Anwesenheit des Fremdkörpers im Glaskörper war somit durch den Augenspiegel direct nachgewiesen; die Hornhautnarbe und die derselben entsprechende graue Stelle in der braunen Iris zeigten die Eintrittsstelle des Fremdkörpers in den Bulbus an. Da jener decolorirte Streifen in der Iris nicht etwa eine Diastase in dem Gewebe darstellte, so excidirte ich zunächst, in der Hoffnung, dass hier der Fremdkörper mit seinem hinteren Ende vielleicht noch fixirt wäre, am 8. August diese Irispartie. In dieser meiner Erwartung sah ich mich jedoch getäuscht; da ich dem Fremdkörper vom Iriscolobom aus nicht beizukommen vermochte, so schritt ich

denn am 20. August bei tiefer Narcose des Patienten zur Extraction des Eisensplitters vermittelst des Electromagneten. Zwischen M. rectus extern. und infer. präparirte ich die Bindehaut von der Sclera ab, entfernte von der blossgelegten Stelle das episclerale Bindegewebe, stillte mittelst Eiscompressen die Blutung und machte, indem ich das Gräfe'sche Staarmesser durch die Augenhäute in den Glaskörperraum hineinsenkte, einen hinter der Ciliargegend beginnenden ca. 8 mm langen Meridionalschnitt; die schnabelförmig gekrümmte magnetische Sonde musste dreimal in den Glaskörper eingeführt werden, bis der Eisensplitter endlich haften blieb und auch leicht aus der hinreichend geräumigen Oeffnung extrahirt werden konnte. Die Bindehaut wurde über der durch eine Glaskörperperle gespreizt gehaltenen Scleralwunde mit zwei Catgutsuturen geschlossen und heilte mit geringer Eiterung; dem ganzen Eingriff folgte absolut keine Reaction, so dass Patient nach 14 Tagen mit einer S von 17/70 und der Fähigkeit Jaeger 6 zu lesen, entlassen werden konnte.

Nach Rückkehr von meiner Herbstreise untersuchte ich den Patienten am 20. September und fand eine S von 17/50, es wird jetzt Jaeger 2 anstandslos gelesen, das Auge ist vollkommen reizfrei, der Glaskörper ist überall klar und ungetrübt, der Augenhintergrund noch ein wenig verschleiert; die Netzhaut scheint an der Operationsstelle ein wenig abgelöst zu sein, wenigstens machen die Gefässe hier einen etwas grösseren Bogen und erscheinen schwärzer, als an den übrigen Stellen des Augenhintergrundes, doch lässt sich ein Defect im Gesichtsfelde nirgends nachweisen. Der extrahirte Eisensplitter wog $2^1/_2$ mgr, er hatte eine Länge von 3,3 mm und eine Breite von 0,8 mm. —

Bevor ich zur Extraction schritt, stellte ich mit gütiger Unterstützung des Herrn Wüllner, Professors der Physik an der hiesigen technischen Hochschule, im physikalischen Laboratorium Versuche an, ob die Magnetnadel, wie Pooley im Knapp'schen Archiv, Band X, p. 315 mittheilte, durch den im Auge des Patienten befindlichen Fremdkörper eine Ablenkung erführe. Wir bedienten uns einiger sehr empfindlichen, in verschiedener Weise aufgehängten Magnetnadeln; doch bemerkten wir absolut keine anderen Schwankungen derselben, als solche, wie sie durch die unvermeidlichen Luftbewegungen an den so leicht schwingenden Nadeln hervorgerufen werden. Es wurde daher der Fremdkörper selbst magnetisch

gemacht, indem er in die Nähe eines mächtigen permanenten Magneten — des grössten übrigens, der in der physikalischen Sammlung vorräthig war — gebracht wurde, die Versuche wurden von Herrn Prof. Wüllner, dem Docenten der Physik, Herrn Dr. Grotrian und mir mehrere Stunden hindurch und mit aller Sorgfalt angestellt — doch stets mit demselben negativen Erfolge; die Magnetnadel zeigte keine nennenswerthe Ablenkung, so dass, wenn die Anwesenheit des Eisensplitters nicht direct durch den Augenspiegel nachgewiesen worden wäre, die Magnetnadel wenigstens in unserem Falle zur Diagnose sicher nicht hätte verwerthet werden können."

Dr. Samelsohn in Köln (Hirschberg's C. Bl. f. A. 1881 Juni).

Hornhautwunde, Cataract, heftige Entzündung, Eisensplitter im Augengrunde, Tags nach der Verletzung des rechten Auges eines 29jährigen Schmieds. Meridionaler Scleralschnitt. Einführung des Magneten vergeblich. Der Schmerz nahm zu. Zwei Tage später Enucleation. Der Splitter wurde nahe dem Scleroticalschnitt gefunden, aber fest eingebettet zwischen Ader- und Netzhaut (79).

Prof. Schiess-Gemuseus in Basel (Zehender's Monatsbl. f. A. Dez. 1881). Zwei Fälle von Extraction von Fremdkörpern mittelst Electromagnet.

Bei dem ersten Falle, welcher einen Bahnarbeiter betraf, wurde ein 3 mm langer Eisensplitter aus dem Glaskörper vermittelst des Electromagneten am fünften Tage nach der Verletzung extrahirt. Es trat zwar Linsentrübung und eitrige Chorioiditis auf, welche Erscheinungen aber zurückgingen (80). Der zweite Fall betraf ebenfalls einen Bahnarbeiter. Der Eisensplitter wurde am vierten Tage durch den Electromagneten entfernt. Die hinzugetretene eitrige Chorioiditis machte die Enucleation des Bulbus nothwendig (81). —

Dr. Knies (Zehender's Monatsbl. f. A. Jan. 1881).

Ein 56jähriger hatte am 14. September 1880 sein rechtes Auge verletzt, beim Hacken von Weinreben. 6 Tage später fand K. das Auge injicirt, eine feine Narbe am unteren Rande der Hornhaut, einige Synechien, Pupillarexsudat, Hypopyon. Linse durchsichtig, Fremdkörper nicht sichtbar. Am anderen Morgen wurde das Auge für 5 Minuten der Wirkung eines 50 Pfund tragenden Magneten ausgesetzt, ohne sichtbaren Effect. Jetzt wurde der stärkste Electromagnet des Züricher physikalischen Instituts fertig gemacht, eine Gramme Maschine von $1^1/_2$ Pferdekraft lieferte die Electricität. Der untere Rand der Hornhaut wurde dem Eisenkern bis auf

$^1/_2$ mm angenähert. Im dem Moment des Stromschlusses fühlte Patient einen heftigen Schmerz. Augenblicklich war ein Blutstropfen auf dem Hypopyon sichtbar, etwa 4 mm seitwärts von der Narbe, und ein wenig höher erschien der Fremdkörper als ein dunkler Punkt im Eiter. Das Auge wurde dem Electromagneten noch 5 Minuten ausgesetzt, der Strom wiederholentlich geschlossen und geöffnet. Dann kehrte Patient zu Fuss in die benachbarte Augenklinik zurück.

Die Narkose des alten Säufers war schwierig und unvollständig, sogar noch nach $1^1/_4$ Stunden.

Mit einem Beer'schen Messer wurde ein Schnitt am unteren Hornhautrande von 7 mm Länge angelegt, das Hypopyon entleert, aber nicht der Fremdkörper, dann der Schnitt mit der Scheere erweitert und der Splitter mit der Irispincette geholt, auch ein Stückchen Iris excidirt. Wundheilung gut, jedoch partielle Linsentrübung am Orte der Operation. $S = ^6/_9$ (82).

K. hat auch in 2 Fällen die Entfernung eines Eisensplitters nach der obigen Methode versucht, beide Male misslang sie. In einem Falle beruhigte ich das Auge mit traumatischer Cataract vollständig und wurde deshalb von einem weiteren Eingriff abgesehen (83).

In einem anderen wurde wegen drohender Panophthalmitis noch an demselben Tage die Enucleation vorgenommen, der Fremdkörper steckte nicht weit von der am oberen Hornhautrande befindlichen Durchschlagsstelle in der Ora serrata fest (84). —

[Ich glaube nicht, dass diese Fälle ermunternd sind; abgesehen davon, dass Electromagnete von 7 Centnern im gegebenen Moment und namentlich am geforderten Ort, dem Operationszimmer, gewöhnlich nicht beschafft werden können. Ich bin nicht überzeugt, dass im obigen Falle (82) der Splitter im Glaskörper gewesen und glaube, dass möglicherweise nach einfacher Eröffnung der Cornea die Einführung des kleinen Electromagneten den Splitter sofort geholt hätte.]

Dr. H. Pagenstecher, Zwei Fälle von Extraction von Eisensplittern aus dem Glaskörper, nebst Bemerkungen über die Diagnostik und Extraction von Stahl- und Eisenstückchen vermittelst des Magneten (Arch. f. A. v. Knapp u. Hirschberg X, 2, 1881).

1. Ein in den unteren Glaskörperabschnitt vom medialen Cor-

nealrande aus eingedrungener Eisensplitter, welcher sich zunächst durch einen Gesichtsfelddefect nach oben, dann aber nach einigen Tagen als gelber Knoten im unteren Glaskörperabschnitt verrieth, wurde durch eine nach unten angelegte Corneascleralwunde (mit Iridectomie) sondirt und mittelst einer zwischen unterem Linsenrand und Corpus ciliare eingeführten gezähnten Pincette sofort extrahirt. Später entwickelte sich Catar. traum., die 5 Monate später extrahirt wurde und wenn auch S wegen Catar. secund. zunächst noch mangelhaft blieb (Finger auf 3 M.), so muss (nach P.) der operatorische Erfolg als ein glücklicher bezeichnet werden (85).

2. Eindringen des Fremdkörpers durch eine perforirende Wunde des oberen Lides und der Sclera (dicht am inneren Cornealrande) in den Glaskörper, wobei Cornea, Iris und Linse intact blieben. Mitten im Glaskörper eine Luftblase, auf dem Boden desselben ein starker Bluterguss mit radiären Trübungen. Ein Fremdkörper ist in demselben nicht zu entdecken; der untere Netzhautabschnitt getrübt; starker Gesichtsfelddefect nach oben; Sc $^{20}/_{30}$. Am folgenden Tage schwere Kerato-Iritis und weitere Zunahme der entzündlichen Erscheinungen in den nächsten Tagen. Verf. führte nun durch einen in der Gegend des früher beobachteten Blutgerinsels angelegten kleinen Scleralschnitt am unteren Abschnitte die magnetische Sonde ein, die durch laut wahrnehmbares Anschlagen die Anwesenheit von Eisen verrieth und extrahirte dann nach Erweiterung der Wunde einen $2^1/_2$ mm langen und 2 mm breiten Eisensplitter. Indess ging der Bulbus trotz anfangs günstigen Verlaufes an Iridochorioiditis zu Grunde (Phthisis bulbi) (86).

Verf. bestätigt bei dieser Gelegenheit die von Pooley gefundenen Resultate betreffs des Nachweises von Fremdkörper durch den Magneten, indess gelang ihm der Nachweis minimaler Eisendrähte, die er mittelst der Canüle einer Pravaz'schen Spritze in den Glaskörper oder die vordere Kammer brachte, nur dann vollvollkommen, wenn sie in der Nähe der Umhüllungsmembranen sassen, aber nicht bei tieferem Sitze im Inneren des Glaskörpers. Dagegen gelang es Verf. jedesmal, an einem im Glaskörper (des Kaninchenauges) befindlichen dünnen Eisendraht durch Bestreichen des Auges mit dem Electromagneten die hervorgerufenen Bewegungen des Fremdkörpers durch die erweiterte Pupille, sofern die brechenden Medien klar waren, zu beobachten, eine Thatsache, die unter Umständen diagnostisch sehr werthvoll sein kann. Auch durch

Exsudatmassen hindurch wirkt der Magnet auf den Fremdkörper, was sich bei den Experimenten am Kaninchenauge anfangs durch eine dellenförmige Einziehung der in der Nähe befindlichen Scleralpartie, dann aber durch eine gelungene Extraction aus dieser festen Verbindungsmasse ergab.

Anwendung des Electromagneten mit nachfolgender Amputatio bulbi (Zehender's Monatsbl. 1881. Jan.).

Vermittelst des von Hess verfertigten Electromagneten wurde aus einem Auge, das schon die Symptome der Panophthalmitis zeigte, nach einem vergeblichen Versuche, ein $^4/_5$ grm schweres Eisenstück, welches 48 Stunden vorher hineingeflogen war, entfernt. Darauf die Amputatio bulbi ausgeführt und nach einigen Tagen (!) der Kranke mit einem schmerzlosen beweglichen Stumpfe entlassen (87).

Dr. Lloyd Owen in Birmingham (Brit. med. J., den 25. Jan. 1881. p. 1001).

Eines 16jährigen Auge wurde von einem Stahlsplitter getroffen: horizontale Wunde, $^1/_4$", nach aussen, gerade oberhalb des Limbus. Irisvorfall abgetragen, Atropin eingeträufelt, Verband. Am folgenden Tage konnte im Glaskörper des reizlosen Auges mit dem Ophthalmoscop das Metall gesehen werden. Ein Electromagnet wurde construirt und mit einer Störer-Batterie von 30 Zellen verbunden. Der Kranke wurde ätherisirt, ein Einschnitt hinter der Ciliargegend oberhalb des Externus angelegt, die Spitze des Magneten eingeführt und das Metall sofort extrahirt. Eine Woche später war das Auge ruhig. $S = \frac{20}{XX}$ (88).

M'c Hardy (London), British med. Journ. 1881, d. 26. März p. 458 u. 1878, I, 531. Vgl. Transact. of the clin. soc. IX.

1. Im Jahre 1877 operirte er seinen ersten Fall, der ganz und gar analog dem von Rothmund (69) war; auch die Linse trübte sich nachträglich. (Siehe oben Fall 71, vom Jahre 1878.)

2. Ein Schmied, 53 Jahre alt, kam 24 Stunden nach der Verletzung. Das Auge war stark entzündet.

Nahe dem Hornhautcentrum frische Narbe, durch weiches Exsudat verschlossen. Starke Iritis. Atropin, reichlich eingeträufelt, vermochte in 24 Stunden nicht die Pupille zu eröffnen. Der Nordpol eines starken Electromagneten wurde unmittelbar vor dem Auge aufgestellt. Sowie der Arzt die Kette schloss, schrie der Patient, dass sein Schmerz unerträglich gesteigert sei. Als die magnetische

Anziehung 15 Minuten gedauert, wurde eine metallische Oberfläche sichtbar, welche die Iris durchbohrte und hinter der Hornhautwunde sich verbarg. 5 Minuten später war ein hervorragender Punkt an der Oberfläche der Hornhaut sichtbar; ging aber sofort zurück, als man den Magnet entfernte, um mechanische Traction anzuwenden. Jetzt wurde Patient ätherisirt, der Magnet wieder angenähert und das Metallfragment (2 : 5 mm, 158 mgr) aus dem Auge entfernt. Der Schmerz hörte auf; Lichtperception und normale Spannung erhalten (89).

3. Ein 30jähriger Dachdecker hatte sein linkes Auge verletzt. Am nächsten Tage war seine Sehkraft nicht erheblich gestört. Die Hornhaut im Centrum getrübt; die Linse durchsichtig. Weit hinter derselben ein kleiner metallisch glänzender Fremdkörper bei focaler Beleuchtung sichtbar. In den nächsten 24 Stunden wurde die Linse trübe. Durch Induction seitens eines starken, angenäherten Electromagneten wurde der Splitter selber magnetisirt und eine lanzenförmige Cataractnadel zu einem permanenten Magneten gemacht. Die Spitze der letzteren excentrisch durch den oberen und äusseren Quadranten der Cornea eingeführt, durch die weite Pupille und durch die Linse gestossen, gegen den Fremdkörper bewegt und nun das Instrument ausgezogen. Der Fremdkörper folgte, wurde aber an der Hornhaut abgestreift und aus einem peripheren Lanzenschnitt extrahirt (1,2 mgr). Die Linse wurde trübe (90).

Bronner and Appleyard. A case of foreign body removed by the use of the Electromagnet (Brit. med. J. 1881, I, 595).

Georg H., 17 Jahre alt, fühlt am 17. März 1881 beim Hämmern eine Verletzung des linken Auges. Aufnahme am 23. März. Conj. injicirt, Cornea klar, jedoch dicht unter ihrem Centrum eine grosse Wunde von $^1/_8$". Unter Methylen wurde die Cornealwunde trepanisirt (?), etwas erweitert an jedem Ende und ein vergeblicher Versuch gemacht, den Fremdkörper mit dem eingeführten Ende des Electromagneten zu entfernen. Am 25. März unter Aether Iridectomie nach unten und Entfernung des Eisensplitters $\left(\frac{1}{10} \times \frac{1}{5}''\right)$ mittelst des eingeführten Electromagneten. Die Entzündung liess nach. (Der Endausgang ist nicht berichtet.) (91)

Dr. Joy Joffries und Williams in Boston (Boston. med. and surg. J. 1881, 31. März) benutzten den Electromagnet, um die Extraction von Stahlsplittern aus der Vorderkammer zu erleichtern (92 u. 93).

Bradford's Electromagnet (Boston. medic. and surg. Journal, März 1881) hat einen Kern aus reinem Eisen, der $^1/_3$''' dick und $2^1/_2$ Zoll lang ist, von isolirtem Kupferdraht umwickelt, und am vorderen Ende Sonden von $^1/_2$'' Länge; 5, 4, 3 Zweiunddreissigstel Zoll Dicke; er trägt resp. 20, 16, 11 Unzen.

4 Fälle, darunter 2 eigene, werden ganz cursorisch mitgetheilt und ein T-förmiger (?) Scleralschnitt empfohlen.

a) Bei einem 24jährigen, Fremdkörper in der Iris, Linsentrübung. Iridectomieversuch erfolglos, da Blut den Splitter deckte. Magnet beim 2. Einführen erfolgreich, später Cataractextraction. S = 6/18 (94).

b) Fremdkörper in Cornea und Vorderkammer. Extractionsversuch erfolglos, bis die Vorderkammer eröffnet und der Splitter extrahirt wurde (95).

B. erwähnt auch zwei andere Fälle, die mit seinem Instrument extrahirt seien.

Galezowski in Paris (C. f. A. 1883, p. 313 u. Recueil d'Ophth. 1881) fand einen Eisensplitter in der Retina, nachdem derselbe Cornea, Iris, Linse und Glaskörper perforirt und extrahirte denselben mit dem Magnet aus einem Scleroticalschnitt.

„Obwohl der Fremdkörper die Linse durchflogen hatte, blieb die letztere durch mehr als 6 Monate durchsichtig, mit Ausnahme des Trübungscanales. Ich sah mit dem Augenspiegel den in der Retina fixirten Splitter. Die Extraction geschah am 22. März 1881. Die Heilung erfolgte in 3 Wochen; das Auge sah N. 10 meiner Scala. Nov. 1881 Cataract, die 1882 extrahirt wurde. 26. April 1882 mit 15 D. feinste Schrift, mit + 7 D. S = $^4/_{50}$. Papille klar, 1 P nach aussen und oben von derselben blaue Narbe entsprechend der Scleralincision" (96).

W. Krenchel, Magnetens Anvendelse til Fjernelse af Jernsplinter fra det Indre af Oret, 3 Tilfälde fra Edmund Hansen's Klinik (Hosp. Tid. R. 2. Bd. 8. S. 761; C. f. A. 1881, p. 470).

Krenchel berichtet die 3 ersten in Dänemark beobachteten Fälle von Extraction eines Eisensplitters aus dem Glaskörperraum mit dem Electromagneten. Der erste Kranke wurde von Edmund Hansen (21. März 1880), der zweite und der dritte von Krenchel operirt. Die 2 Fälle waren einander sehr ähnlich: Kleine Cornealwunde, partielle traumatische Cataract, Eisensplitter frei im Glas-

körperraume, mit dem Ophthalmoscop sichtbar. Einstich in die Sclera radiär zur Mitte der Hornhaut, leichte Extraction mit der electromagnetischen Eisensonde, Heilung ohne Reaction; im ersteren Falle wurde die Linse später vollständig klar und die Sehschärfe normal, im letzteren Falle war bei der Entlassung des Kranken noch partielle Linsentrübung zu sehen und die Sehschärfe war vorläufig nur für die Orientirirung genügend. Im dritten Falle war schon 14 Tage zuvor ein grosser Eisensplitter durch das obere Lid und die Sclera eingedrungen, der Glaskörperraum war mit Blut gefüllt, das Auge stark entzündet, das Sehen nur als schwacher Lichtschein nachzuweisen. Enucleation vorgeschlagen. Nach der ausdrücklichen Forderung des Kranken wurde aber mit dem Magneten ein Versuch gemacht, und nach einigem Herumwühlen mit der Sonde im Glaskörper auch das Eisenstückchen herausgenommen. Merkwürdiger Weise erfolgte keine Reaction, hingegen verloren sich schnell alle Entzündungszeichen. Patient wurde mit erblindetem, wohl aber entzündungsfreiem Auge von normaler Spannung und mit klarer Hornhaut und Linse entlassen (97, 98, 99). —

Aus Dr. Jany's Augenklinik. Extraction eines Eisensplitters aus dem Glaskörper von Dr. J. Klein. (Deutsche medicin. Wochenschr. 1882, Nr. 52.) (F. 100.)

„Am 5. Januar 1880 Vormittags 9 Uhr stellte sich Reinhold Hansel, ein kräftiger 52 Jahre alter Schmied mit der Angabe vor, dass ihm heute früh 7 Uhr bei der Arbeit ein Eisensplitter ins rechte Auge geflogen sei. Veranlasst sei dies dadurch, dass von einem schweren Hammer, mit welchem einer seiner Mitarbeiter auf den vom Patienten gehaltenen Vorschlagshammer schlug, ein Splitter absprang.

Stat. praes. Nach aussen oben in der Sclera etwa 1 mm von der klaren Cornea entfernt sieht man eine etwa $2^1/_2$ mm lange, meridional verlaufende Wunde, die um etwa 3 mm höher, als der horizontale Durchmesser der Cornea gelegen ist und als ein zarter Strich erscheint. In dieser Wunde eingeklemmt findet sich ein feines Härchen (wahrscheinlich Cilie), das mittelst einer Pincette entfernt wird. Das Auge ist sonst äusserlich normal. H = $^1/_{40}$, S = $^6/_9$ — $^6/_6$.

Nachdem man die Pupille durch Atropin sehr leicht auf ca. 7 mm erweitert hat, sieht man mit dem Augenspiegel bei Auswärtsdrehung

des Auges, dass sich im Glaskörper mehrere blutig tingirte hin- und herschwankende Fäden befinden, welche sämmtlich nach der in der Gegend des Corpus ciliare befindlichen Wunde hinziehen. Ausser diesen Opacitäten finden sich noch einige zartere, mehr flockenförmige Trübungen im hinteren Theile des Glaskörpers, die jedoch das deutliche Erkennen der Papille und Gefässe in keiner irgendwie erheblichen Weise verhindern. Bei kräftigen Bewegungen des Auges nach oben und unten bemerkt man, wie ein (etwa Leinsamenkorn grosser) schwarzer Körper, der an einer Spitze hellglänzendes Licht ausstrahlt, hinter der Pupille in die Höhe fliegt, um sich sogleich wieder auf den Boden zu senken.

Den nächsten Morgen wird auf Wunsch des Patienten ohne Chloroformnarcose zur Ausführung der Operation geschritten. Der Patient sitzt während derselben auf einem Stuhl. Dr. Jany legte mit einer Scheere die Sclera zwischen Rectus intern. und Rectus infer. in einer Ausdehnung von etwa 9 mm in meridionaler Richtung bloss. Die Blutung wird sorgfältig gestillt. Während nun der Bulbus durch einen Fixateur nach aussen rotirt ist, wird mit dem Graefe'schen Messer eine etwa 8 mm lang meridional verlaufende Wunde durch die Bulbushäute angelegt. Das Messer wird etwa $4^1/_2$ mm von der Cornea 1 cm tief in den Bulbus gestossen und dann der Schnitt im Zurückziehen ausgeführt, um jede Ablösung der inneren Bulbushäute von der Sclera zu vermeiden. Sofort nach der Ausführung des Schnitts tritt eine Glaskörperperle aus der Wunde. Gleichzeitig sammelt sich eine zum Theil aus wässerigem Glaskörper, zum Theil aus Thränen bestehende Flüssigkeit im Conjunctivalsack an. Dieselbe wird mittelst eines Schwämmchens entfernt. Nachdem so das Operationsfeld wieder freigelegt ist, wird das gebogene Ende des Hirschberg'schen Electromagneten, der mit einem Voltolini'schen Tauchapparat in Verbindung steht, in die Wunde gebracht und mit der Spitze in der Richtung des Corpus alienum, also nach innen unten geführt. Beim Herausziehen des Magneten wird nichts von einem Fremdkörper wahrgenommen und deshalb noch zum zweiten Male eingegangen. Als das Instrument darauf wieder langsam aus der Wunde entfernt ist, sieht man zwischen beiden Wundrändern einen schmalen schwarzen Eisenspan, etwa $1^1/_2$ mm lang, hervorragen. Derselbe wird mit einer Kapselpincette leicht entfernt. Darauf wird, während die Glaskörperperle sich wieder zurückgezogen hat und der Bulbus in keiner Weise

auffallend collabirt erscheint, die Conjunctivalwunde mit einer Naht geschlossen und dann Druckverband angelegt. Das Corp. alien. ist ein $2^1/_2$ mm langer, $^2/_3$ mm breiter und $^1/_2$ mm dicker Eisenspan. (Gewicht?)

10. Januar. Schwellung der Conjunctiva ganz zurückgegangen, Fältelung der Cornea nicht mehr vorhanden. Der Faden der Conjunctivalnaht wird entfernt. Da das Auge reizlos, so wird heute eine genauere Untersuchung mit dem Augenspiegel vorgenommen. Dieselbe ergiebt den Hintergrund vollkommen klar, nur in der Gegend von P. eine zarte Trübung im Glaskörper; die nach der im Corpus ciliare befindlichen Wunde ziehenden streifigen Trübungen im Glaskörper haben bedeutend abgenommen. Lässt man den Patienten stark nach unten und innen sehen, so erblickt man einen hellglänzenden weissen Streifen, welcher von einer ca. $^2/_3$ P. breiten, dunkelroth gefärbten Zone von beiden Seiten eingefasst wird. Diese beiden Säume gehen am hinteren Wundende bogenförmig in einander über, so dass man nicht mit Sicherheit sagen kann, ob man dies Ende der Wunde wirklich sieht, oder ob dasselbe von dem bogenförmigen Blutcoagulum verdeckt wird; das vordere Wundende ist nicht zu übersehen. S mit Stenop. $= {}^6/_{28}$. Verband bleibt fort. Blaue Brille. 22. Jan. entlassen.

24. Sept. 1881. Heute stellt sich Patient auf unseren Wunsch wieder vor. Er ist in seiner Fabrik wieder als Schmied am Feuer beschäftigt, ohne bis dahin irgend welche Beschwerden von Seiten des rechten Auges gehabt zu haben. Die Augenspiegeluntersuchung lässt nichts mehr von Glaskörperopacitäten entdecken. Nach innen und unten von P. findet sich eine am hinteren Ende spitz beginnende und dann sich allmählich verbreiternde hellweisse Narbe, die sich nicht bis zu ihrem vorderen Ende übersehen lässt. Von den rothen Säumen keine Spur vorhanden. R. A. mit $+ {}^1/_{40} =$ S $= {}^6/_6$."

(Was Verf. über die Unmöglichkeit, einen Ton bei der Anziehung zu hören, behauptet, ist irrig: er kann aus dem einen Fall mit sehr klein em Fremdkörper nicht schliessen über die zahlreichen Fälle, wo bei etwas grösserem Eisensplitter der Ton auf das deutlichste vernommen ward.)[1]

[1] In seinem 20. Jahresbericht (März 1885, p. 13) erwähnt Jany einen neuen Fall, der nächstens publicirt werden soll, wo ein in den Glaskörper eingedrungener Eisensplitter durch den Electromagneten extrahirt worden (100a).

Pflüger in Bern (Jahresbericht f. 1881, p. 47) extrahirte bei einer 17jährigen mit S = $^6/_{40}$, Pericornealinjection, Hypopyon, Iridocyclitis, 14 Tage, nachdem ihr beim Hacken auf dem Felde ein Splitter ins Auge geflogen, den letzteren mit Hirschberg's Electromagnet nach Erweiterung der Einschlagsstelle, die sich im horizontalen Meridian 10 mm temperalwärts vom Hornhautrande befand. Nach 8 Tagen S = $^3/_{24}$, nach 1 Jahr S noch besser (101).

Little (The ophth. Review 1882, Juli. Vgl. C. Bl. f. A. 1882, p. 276 u. 349. Publ. v. Griffith).

a) Ein 22jähriger Patient kam mit reizlosem rechtem Auge, dessen Linse in den tiefen Lagen einen glänzenden Metallsplitter enthielt. Durch den Electromagnet ohne aufgeschraubte Nadel wurde das Eisen gegen die Hornhaut gezogen; es fiel, als der Magnet entfernt wurde, auf den Boden der Vorderkammer: Hornhautschnitt, Extraction des Fremdkörpers mittelst der electromagnetischen Nadel, Irisexcision, Suction der Cataract. Nach sieben Tagen keine Reaction. Definitive S = $^6/_{24}$ mit Staarglas (102).

b) Bei Berührung eines tief in der Hornhaut sitzenden Eisensplitters floss das Kammerwasser aus, der Splitter berührte die Linsenkapsel. Verband. Nach zwei Tagen wurde der Augapfel mit einer Pincette gefasst und der Electromagnet ohne Nadel an die Hornhaut gesetzt. Extraction. Heilung. S = 1. Patient war 25 Jahre alt (103).

Reid in Glasgow (Brit. med. J. 1882, I. 160; Snell's Electromagn., p. 86, Privatbriefe R.'s). Dr. R. stellt einen Kranken vor, aus dessen Auge er einen Stahlsplitter von $^3/_4$" Länge und $^1/_4$" Breite mit dem Electromagneten entfernt hatte. Der Splitter war zwischen Hornhaut und Aquator eingedrungen und lag quer im Auge hinter der Linse. Der Ausgang war Schrumpfung des Augapfels (104).

Dr. Wolfe in Glasgow hat einen „Eisensplitter aus dem Glaskörper mit Hirschberg's Electromagnet entfernt" (Snell's Electromagnet, p. 88) (105).

Yvert (Recueil d'Ophth. 1882) giebt eine längere Abhandlung, in welcher Galezowski's Fall (N. 96) eines 41jährigen Mechanikers reproducirt und als der einzige, der in Frankreich operirt worden, bezeichnet wird. (Vgl. F. 169.)

Dufour (Suisse Romande, Jan. 1882) (105).

Betreffs dieses Falles erhielt ich von meinem Freunde Dufour die folgende Mittheilung:

Lausanne, den 28. December 1884.

„Leider war diese Notiz nur im Protocoll der med. Sitzung kurz erwähnt. Der Fall war folgender:

Ganz kleiner Eisensplitter mitten in der cataractösen Linse bei einem 40jährigen Manne. Ich wollte den Staar extrahiren, aber vorher speciell das Eisen mit der Pincette holen. Ich brauche eine kleine gekrümmte Pincette mit Löffeln an den Enden. Ich gehe direct auf den Splitter los, fasse ihn genau, komme zurück, er fällt nicht von der Pincette, ich sehe, sie enthält nichts, ich reibe sie auf der Leinwand, nichts. Ich denke, ich hätte mich in der Distanz getäuscht, und da ich noch eine saturirte Stelle in der Linse sah, so gehe ich wiederum hinein mit der Pincette, fasse, was ich sehe, aber ich habe nichts. Ich untersuche mit Focalbeleuchtung, sehe keinen Splitter mehr und zweifle nicht daran, ich hätte ihn hineingestossen; was mich jedoch sehr überraschte, war die ausserordentliche Illusion, die ich bei dem ersten Fassen gehabt hatte.

Kurz und gut, ich extrahire nun die Linse. Alles geht sehr gut, das Auge sieht prachtvoll aus, und nach beendigter Operation untersuche ich noch genau meine Pincette, und siehe da, in der Höhlung des Löffels hält sich der Splitter, den ich mittelst einer Nadel herausheben musste.

Sie können denken, wie glücklich ich war und wie ich nachträglich daran dachte, dass ich den Splitter hätte zurückbringen können, nachdem er schon aus dem Auge heraus war, denn ich bin thatsächlich mit dem Splitter in der Zange wiederum in die Linse zurückgegangen.

Nun, bei der Untersuchung erwies sich das Splitterchen als recht magnetisch. Es ist, wie bekannt, magnetisch gemacht durch den Hammerschlag. Jedenfalls würde es wenig Mühe kosten, systematisch diese Pincetten künstlich magnetisch zu machen, was gegen die Chancen des Hineinstossens garantiren würde.

Seitdem habe ich mehrere Extractionen mittelst Ihres Magneten gemacht, nicht alle mit Erfolg, aber 2 mit bestem Erfolg.

Dr. M. Dufour.“

Dr. L. Weiss, Extraction eines etwa 4 mm langen, durch die vordere Kammer ziehenden und im Sphincter iridis feststeckenden Eisensplitters mit Hülfe des Electromagneten[1] (Zehender's Monatsbl., Sept. 1883). (106.)

Der 36jährige Schmied Gottlieb Maier erlitt am 16. Juni eine schwere Verletzung des linken Auges, indem ihm beim Meisseln ein Eisensplitter in dasselbe flog. Noch am Abend des gleichen Tages, ungefähr 2 Stunden nach stattgehabter Verletzung, kam Patient zu mir. Nach innen unten sah ich eine kleine Hornhautwunde und von dieser aus einen Eisensplitter quer durch die vordere Kammer in die Iris gehen, in welcher derselbe nahe dem Pupillarrande feststeckte. Dabei war einerseits nicht deutlich zu erkennen, ob der Eisensplitter vorn noch in der Hornhautwunde festsitze, andererseits nicht, ob er tiefer eingedrungen sei und die Linse verletzt habe. Da mir zur Zeit der ersten Untersuchung die zur vorzunehmenden Extraction nöthige Assistenz fehlte, wurde das Auge Abends nur verbunden, und erst am nächsten Morgen in der Chloroformnarkose der Eisensplitter extrahirt.

Entsprechend meiner ursprünglichen Meinung, dass der Eisensplitter mit seinem vorderen Ende noch in der Hornhautwunde stecken möchte, war es meine Absicht, denselben von der Hornhautwunde aus zu extrahiren. Diese Absicht musste ich aufgeben, als ich beim Hin- und Herführen eines kräftigen Electromagneten (der Electromagnet wurde mit einem grossen Stöhrer'schen Apparat in Verbindung gesetzt) sah, wie sich der Eisensplitter mit seinem vorderen Ende in der vorderen Kammer hin- und herbewegte. Bei starker Annäherung des Magneten wurde der Eisensplitter mit der ganzen Pupille herübergezogen. Ich versuchte zunächst mit Hülfe des kräftigen Magneten den Eisensplitter aus der Iris herauszuziehen, um denselben aus der Nachbarschaft der Linse weg über die Iris in den Kammerfalz zu bringen, von wo er durch einen kleinen Einschnitt am Cornealrande dann leicht und ungefährlich hätte entfernt werden können. Die ganze Pupille folgte zwar dem Zuge des Magneten, doch wurde der Zusammenhang mit der Iris nicht sichtlich gelockert. Es blieb somit nichts anderes übrig, als die vordere Kammer zu eröffnen, und von der neu anzulegenden Wunde aus den Eisensplitter zu extrahiren. Mit

[1] Der Fall enthält im Original einige Druckfehler, die hier corrigirt sind.

Eröffnen der vorderen Kammer und damit erfolgenden Abfluss des Kammerwassers lag nun aber die Gefahr nahe, dass der Eisensplitter sich mit seinem vorderen freien Ende über die Pupille lege, und dass dann die mit Abfluss des Kammerwassers vorrückende Linse wider den letzteren gedrückt werde, wodurch sehr leicht die Linse verletzt werden konnte. Blieb die Linse auch wohl anfangs intact, so war doch sehr eine Linsenverletzung zu befürchten, wenn man den zackig rauhen Eisensplitter fasste und herauszog.

Die Gefahr einer Linsenverletzung bei der Extraction wurde nun im vorliegenden Falle in höchst einfacher Weise dadurch vermieden, dass mit Hülfe des nach unten innen an das Auge gehaltenen Magneten der Eisensplitter über die Iris herübergelegt und in dieser Lage erhalten wurde, während des Einstichs am oberen inneren Cornealrande mit dem Lanzenmesser und während des Abflusses des Kammerwassers. Dann wurde der Magnet herüber zur Wunde und in diese eingeführt. Beim ersten Versuche folgte der Eisensplitter nicht, nach dem zweiten Eingehen gelang es den Eisensplitter zu extrahiren. Als kurz nachher das Kammerwasser sich wieder angesammelt hatse, zeigte sich da, wo bei aufgehobener Kammer die Iriswunde am Pupillarrande mit der inneren Hornhautwunde in Berührung gekommen war, eine vordere Synechie, welche durch energisches Atropinisiren aber wieder gelöst wurde.

Am 28. Juni war das Auge soweit völlig reizlos verheilt, dass Patient nach Hause entlassen werden konnte. Bei der am 7. Juli vorgenommenen Untersuchung wurde beiderseits volle Sehschärfe bei emmetropischer Refraction und beiderseits normale Accomodation gefunden. Die Pupille ist am verletzten Auge kreisrund und beweglich. Von der Operationswunde am Hornhautrande und von der Hornhautwunde ist wenig mehr zu sehen."

Ueber die günstige Wirkung des Magneten zur Entfernung von Eisenstückchen aus dem Innern des Bulbus nebst Mittheilung eines selbst beobachteten Falles von Hugo Zahl. (Dissert. Greifswald 1883.) Verf. giebt nach historischer Einleitung einen in der Universitäts-Augenklinik in Greifswald von Prof. Schirmer operirten Pall an. „Einem 19jährigen Schmiedegesellen flog beim Schmieden einer Axt ein Stückchen Eisen ins rechte Auge. In der Mitte des mässig geschwollenen, blauroth verfärbten rechten Oberlides perforirende kleine Wunde.

Mirschberg. vitreous
1 success - Tyrolater

Gerade darunter in der Sclera 7 mm senkrecht über dem Cornealrande geradlinige Wunde. Ophthalmoskopisch ist vom Fremdkörper nichts wahrzunehmen. Gesichtsfeld nirgends eingeschränkt, S normal. Es gelang bei Einführung der Branche des Hirschberg'schen Electromagneten, durch die Wunde 2 mm tief in den Glaskörper, einen Eisensplitter zwischen die Wundränder zu bringen und ihn dann mit der Pincette zu entfernen. Der Fremdkörper war 0,04 g schwer, 4 mm lang und 2 mm breit. Patient verweigerte die Aufnahme in die Anstalt und wurde ambulatorisch behandelt. Nach 4 Tagen T noch etwas vermindert, S normal. Jäger 20, Buchst. in 10 Met. Gesichtsfeld normal. Nach circa 16 Tagen war Patient mit völlig normalem Sehvermögen und freiem Gesichtsfelde geheilt (107).

Entfernung eines Eisensplitters aus dem Glaskörper mittelst Scleralschnittes und Anwendung des Electromagneten von Dr. Fränkel in Chemnitz (Deutsche medicinische Wochenschr. Nr. 46 u. Centralbl. f. Augenh. 1883, p. 493). Die Verletzung erlitt ein Tapezierer, 35 Jahre alt, am 19. Februar 1883 beim Meisseln an einer eisernen Bettstelle. Plötzlicher Schmerz auf dem linken Auge, sofortige Aufhebung des Sehvermögens auf demselben. Bei der Untersuchung, eine volle Stunde später, fand ich eine quer durch den inneren Cornealrand gehende, kaum 2 mm grosse Wunde, nach der hin die Pupille durch eine vordere Synechie verzogen war. In der Linse ein trüber Streifen von dieser Stelle nach hinten ziehend. Blutung in den Glaskörper machte den Einblick in denselben unmöglich. Atropin, Binde, ruhige Bettlage. Am 24. Februar sah ich nach theilweiser Resorption des Blutergusses den vermutheten Fremdkörper an einem schwarzen Faden im Glaskörper hängen; die Conjunctiva begann zu schwellen und sich stärker zu infiltriren; der Kranke klagte über Stirnschmerzen. Vorher angestellte Versuche, den Spahn durch eine Magnetnadel sicher nachzuweisen, waren resultatlos geblieben. — Am 25. Februar operirte ich mit Hrn. Dr. Lobeck in Narcose unter den Massregeln, mit denen ich seit etwa vier Jahren eine Infection der Operationswunden zu verhüten suche. — Den Schnitt machte ich aussen, 4 mm vom Hornhautrande beginnend, dicht unter dem horizontalen Meridian und parallel demselben etwa 8 mm lang, zuerst durch Conjunctiva und Episclera. Nach dem Aufhören der in dem geschwollenen Gewebe recht erheblichen Blu-

tung trennte ich in möglichst gleicher Ausdehnung Sclera, Chorioidea und zuletzt durch Ein- und Ausstich mit dem Schmalmesser die Retina. Die Wundlippen wurden durch kleine Häkchen auseinander gehalten und nun ging ich mit dem sehr kräftigen, eben geglühten Electromagneten erst an denselben entlang und, als das resultatlos blieb, in den Glaskörper ein. Es zeigten sich beim Zurückziehen kleine Pigmentschollen in der Wunde, doch nicht der Fremdkörper. Erst nach mehrfach wiederholter Einführung streifte sich das winzige Plättchen von kaum $^3/_4$ mm Länge, $^1/_2$ mm Breite, das ich wegen seiner Aehnlichkeit mit einer Pigmentscholle beinahe übersehen hätte, in der Scleralwunde ab; ich konnte mich zuerst nur durch den Magneten von der metallischen Natur des kleinen Gegenstandes überzeugen. Nach Anlegung einer Conjunctivalsutur mit Seide, die ich in Acid. carbolic. liquefact. aufbewahre, und Einstreuung von Jodoform verband ich mit nassem Borlint, Watte und Flanellbinde, wie nach allen Operationen. Der Stirnschmerz war von nun an verschwunden; es erfolgte glatteste Heilung. Patient wurde am 1. März entlassen mit reizlosem, wenn auch noch etwas rothem Auge, partieller Linsentrübung, schwimmenden Glaskörpertrübungen. Er zählte Finger in 1 m Entf.ng bei freiem Gesichtsfeld. Ich sah ihn erst am 9. Juli wieder. Das Auge ist weiss, reizlos. Pupille nach der Einbruchswunde etwas verzogen; kleines Colobom; hinter demselben kein rothes Licht aus dem Augenhintergrunde wegen einer zungenförmigen Trübung der hinteren Kapsel, die von der Verletzungsstelle bis über den Linsenscheitel reicht. Nach Atropinerweiterung sieht man noch einige schwimmende Glaskörpertrübungen; die Operationsnarbe ist nicht zu sehen. Patient liesst mit $+^1/_6$ Schweigger 4,0. Ich habe eine Iridectomie nach aussen vorgeschlagen (108).

Dr. Magawly in Petersburg (P. med. W. 1883 u. C. Bl. f. A. 1883, p. 318) referirt über Thränenfistel-Operationen, wobei ihm in zwei Fällen der Unfall zustiess, dass das Weber'sche Fistelmesserchen, obgleich von schönster Arbeit aus der Weiss'schen Werkstatt in London stammend, während der Operation abbrach und in dem Kanal stecken blieb. — In dem ersten Fall, bei einer Frau, brach die Spitze ab, das Stück blieb im Kanal liegen, verheilte und hinterliess weiter keine üblen Folgen. Im zweiten, jüngst stattgefundenen Fall brach ein Stück von ca. 3 mm Länge ab, der

Versuch, es mit einer Pincette zu entfernen, misslang. Es bildete sich eine Dacryocystitis mit seitlichen Fistelgängen aus, so dass M. zum Schnitt von vorn greifen musste. Der Fremdkörper war jedoch nicht aufzufinden; endlich gelang es, denselben in ein paar Minuten Zeit mittelst des Electromagneten herauszubefördern. — Die Fistelgänge kamen dann auch rasch zur Heilung (109).

Ammundsen, Hosp. Tid. 3 R. I. 52 (vgl. C. Bl. f. A. 1883, p. 397).

Bei Spaltung des Canalis inf. wurde die Spitze von Weber's Messer abgebrochen und zwei Tage später, als die Geschwulst der acuten Dacryocystitis vermindert war, mit dem Electromagneten, der durch den gespaltenen Canal eingeführt wurde, extrahirt (110).

Hjort (Norsk. Mag. 12 Forhdl. S. 92 C. Bl. f. A. 1883, p. 395) hat mit einer electromagnetischen Sonde einen Eisensplitter von von 5 Mm. Länge und $1^1/_2$ Mm. Breite „vom Bulbus durch die Sclera" extrahirt (111).

Genaueres ist nicht angegeben.

Wherry in Cambridge (Brit. med. Journ. 1883 Jan.).

Ein junger Zimmermann kam mit einem Stahlmeisselsplitter auf dem äusseren unteren Quadranten der Iris. Nach einem erfolglosen Entfernungsversuch wurde der Patient wieder ätherisirt, ein Hornhautrandschnitt angelegt, die Spitze des Electromagneten zwischen die Wundlippen gebracht und der Fremdkörper leicht extrahirt. Es wurde ein gewöhnlicher Hufeisenmagnet angewendet, an dessen Pole Eisennadeln angeschraubt wurden; die electromotorische Kraft wurde von fünf Grove'schen Elementen geliefert. In einer Stunde war der ganze Apparat fertig gestellt. (112.) [Besser ist es doch, einen brauchbaren Electromagnet für Augenoperationen zur Stelle zu haben; dann fällt der erste vergebliche Entfernungsversuch fort; die erste wie die zweite Narkose sind unnöthig.]

A series of Electromagnet cases by A. Hill Griffith, M. D. Manchester (Ophth. Review, Nov. 1883).

Die 3 ersten ereigneten sich in der Praxis von Glascott, die anderen in der von Little, während der letzten 6 Monate.

1) Ein 24jähriger kam $4^1/_2$ Stunde nach Verletzung des rechten Auges beim Hämmern: Kleine Cornealwunde, Metallfragment in der nasalen Hälfte der Iris, Kapselwunde, beginnende Linsentrübung; das Auge ruhig. Am folgenden Tag Cornealschnitt nasenwärts: der eingeführte Electromagnet zog das Eisen leicht in den Horn-

hautschnitt, von wo es mittelst einer feinen Pincette entfernt wurde. Mässige Irisexcision, Entlassung nach einer Woche, während die Linse in reizloser Quellung begriffen war. Discision 4 Wochen später. S. gut (113).

2) Ein 36jähriger kam 2 Stunden nach Verletzung des rechten Auges beim Schmieden: Meridionalschnittwunde $^1/_3$''' vom lateralen Hornhautrande; Metallsplitter an der Retina mit dem Augenspiegel sichtbar, lateralwärts vom Sehnerv, ein Blutklumpen darunter. Am folgenden Tag wnrde die Wunde erweitert und durch einen zweiten Schnitt in Tform umgewandelt (!). Electromagnetnadel eingeführt, vergeblich; der nicht armirte (d. h. nicht mit der Nadel versehene, also dickere) Magnet in Contact mit der Wunde gehalten, vergeblich. Verband. Patient war sehr ungehalten über den Aufschub und schmiedete selber (!) die erforderliche stärkere Nadel von der Dicke eines Krähen-Federkiels. Nach 6 Tagen unter Narcose neuer Scleralschnitt und Magnetextraction. Gute Heilung, aber S gering (Fingerzählen), Netzhautablösung (114).

3) Stahlsplitter im Augengrund eingebettet; erfolgloser Versuch der Magnetextraction.

Ein 39jahriger Zuschläger (Striker) wurde von einem Splitter des Ambos am rechten Auge getroffen und kam $^3/_4$ Stunde darnach. Schnittwunde der Sclera, $^1/_4$'' lang, $^1/_3$'' unten-aussen vom Hornhautrand. Kleine Glaskörper-Perle. Auge reizlos. S. befr. Wenn Patient nach aussen-unten blickte, war ein glänzender Metallsplitter im Augengrunde mit dem Spiegel sichtbar.

Die Lage des Splitters wurde genau ermittelt; eine Woche später Operation, unter Narcose, vergeblich, obwohl der Fremdkörper gewiss mit dem Magnet berührt wurde. Enucl. nach sechs Wochen. Ein pfeilspitzähnliches Fragment war fest und tief im Augengrund eingebettet, etwa $^1/_2$'' lateralwärts vom Sehnerv; aussen an der Sclera sogar eine bläuliche Marke. Der herausgenommene Splitter wurde vom Magnet aus der Entfernung von $^1/_2$'' leicht angezogen (115).

4) Eisensplitter an der Linsenkapsel, mit der Pincette entfernt, nach vergeblicher Einführung des Electromagneten.

Ein 39jähriger Bergwerksarbeiter kam zwei Tage nach Verletzung des rechten Auges; ein schwarzer stecknadelkopfgrosser Körper lag, bei fehlender Vorderkammer, im unteren Pupillargebiet, zwischen Cornea und Kapsel. Keine Iritis. Verband. Patient

glaubte, dass der Fremdkörper nicht von seiner Hacke, sondern von dem rothen Eisenerz herrühre. Nach einer Woche Cornealschnitt nach unten; Magnet ganz vergeblich eingeführt; aber mit der Irispincette Splitter herausbefördert. Kleine Irisexcision. Gute Heilung. Sn nach 1 Jahr. Das Stück musste doch von der Hacke stammen, denn es wurde leicht von dem Magnet angezogen, während von den Eisenerzen nur das schwarze oder magnetische diese Eigenschaft besitzt. Es ist seltsam, wie mitunter eine leichte Einkeilung des Fremdkörpers die Magnetwirkung anullirt (116).

5) Eisensplitter in der Iris eingebettet. Entfernung mit der Pincette nach vergeblicher Anwendung der Magneten. Linsenverletzung.

Ein 26jähriger zerschlug Steine, als ein Stückchen vom Hammer sein linkes Auge verletzte. Er kam erst eine Woche später: Pericornealinjection, feine Narbe im oberen Theil der Cornea, weissglänzendes Metall im oberen inneren Quadranten der Iris eingebettet, die lebhafte Entzündung zeigte. Das obere Ende des Metalls erreichte die Hinterfläche der Hornhaut, das untere ging nach unten und hinten, die Seiten waren von der Iris eingehüllt. Eine Wunde der Iris war nicht sichtbar, Finger wurden sicher gezählt.

Dr. Little schritt sofort zur Operation und machte mit dem gekrümmten (geknickten) Keratom einen Einschnitt am Rande des inneren oberen Hornhautquadranten. Da der eingeführte Magnet keinen Erfolg hatte, wurde die Irispincette versucht; aber grosse Schwierigkeiten erwuchsen aus der Unruhe des Patienten, aus der Blutung und der Bedeckung des Splitters seitens der Iris. Der Schnitt wurde mit v. Graefe's Messer nach oben erweitert, Iris excidirt und der Fremdkörper mit der Pincette geholt. Es war eine dünne, quadratische Platte von $^1/_4$" Seitenlänge! Das Auge erholte sich langsam, war drei Wochen darnach, bei der Entlassung, ruhig; die Linse getrübt und im Aufquellen begriffen (117).

In einem Schreiben an Snell (Electromagnet 1883, p. 86) hat Hill Griffith noch zwei Fälle aus der Manchester Augenklinik kurz mitgetheilt.

a) Eisensplitter auf der lateralen Irishälfte, lateraler Lanzenschnitt und Magnetextraction. Gute Heilung ohne Irisvorfall (118).

b) Grosses Eisenstück in und hinter der Linse, die, 1 Stunde nach der Verletzung, schon etwas trübe geworden, obere Hornhaut-

wunde und Iriszerreisung. Magnet, ohne Nadel aufgesetzt, brachte das Eisen in die Wunde. Rasche Heilung (119).

Lucian Howe: On the Use of the Electromagnet in removing particles of iron from the eye (Buffalo medic. and surg., J. 1883, März,[1] (120).

Brown: A piece of steel in the crystalline lens, attempted removal, death during the administration of dichleride of ethyliden (The Lancet 1883, Nr. 4) (121).

Munson: Fremdkörper aus der Iris entfernt, mit Bemerkung über den Magneten (Med. Ann., S. 132, 1883)[1]. (122.)

Dr. Eales in Birmingham (Snell, Electromagnet 1884) hat in 4 Fällen vergeblich die Magnetextraction versucht; der Fremdkörper wurde nicht extrahirt (123—126). Im 5. Falle gelang die Extraction.

Ein 26jähriger kam zwei Stunden nach Hammerverletzung des linken Auges. Grosse Hornhautwunde, Cataract. Enfernung der Linse durch die Wunde und Einführung des Elelectromagneten, der den Eisensplittor sofort holte. Eitrige Iridocyclitis. Enucl. bulbi nach 28 Tagen (127).

Dr. Lloyd Owen (ibid. p. 84) sah den Eisensplitter oben zwischen dem Aequator und dem Ciliarfortsätzen im Augengrund haften. Der Magnet wurde zwei oder drei Mal durch Scleralpunction versucht, aber vergeblich. Suppuration, Enucleation. Der Eisensplitter sass ganz fest in der Sclera (128).

Dr. Bronner und Appleyard hatten noch 2 Fälle beobachtet (ibid. p. 82).

a) 26jähriger, drei Tage nach Verletzung, Pericornealinjection, Hornhautnarbe, Fremdkörper unten auf der Iris, Lanzenschnitt am unteren Hornhautrand, Magnetextraction, Heilung (129).

b) Eisensplitter vergeblich mit dem Magnet angegriffen, Enucl. Der Splitter sass im Ciliarkörper eingebettet (130). —

Ueber die günstige Wirkung des Electromagneten zur Entfernung von Eisenstückchen aus dem Innern des Bulbus nebst Mittheilung von zehn derartigen Fällen aus der Klinik des Hrn. Dr. Rheindorf in Neuss a. Rh. Inaugural-Dissertation unter dem Präsidium des Hrn. Prof. Dr. v. Rothmund von Joseph Dickmann, approb. Arzt aus Neuss a. Rh. (37 S.) München 1884.

„Ich selbst habe Versuche an frisch enucleirten Schweinsaugen

[1] Mir nicht zugänglich.

gemacht, in deren Glaskörper kleine Eisenstückchen gebracht waren, und benutzte ich dabei eine Bussole mit sehr empfindlicher Magnetnadel. Allein ich konnte weder durch Bestreichen der Augen mit einem Magneten, noch durch Hindurchleiten eines electrischen Stromes eine Ablenkung der Nadel erzielen.“ —

Der von R. benutzte Electromagnet unterscheidet (?) sich von dem Hirschberg'schen nur dadurch, dass nur das eine Ende des Kernes mit geraden oder gekrümmten Nadeln zum Einführen in's Auge armirt werden kann, während das andere Ende von der Spirale umsponnen ist. Einen Polwechsel erzielt man dadurch, dass man die Leitungsdrähte, die sich durch verschiedene Farbe (roth und grün) auszeichnen, umschraubt. Dieser Magnet trägt nur 40 grm.

Hr. Dr. Rheindorf gebrauchte bei seinen letzten acht Extractionen statt des in Chromsäure stehenden Zink-Kohleelementes ein solches, wie es von Bunsen angegeben ist.

1) Der 14jähr. Schlosserlehrling W. B. hatte sich am 25. Januar 1881 beim Hämmern durch ein abgesprungenes Eisenstück am linken Auge verletzt. Am 28. Januar: Am linken Auge eine ungefähr von der Mitte der Hornhaut an senkrecht bis zum Rande aufsteigende Wunde; oben perforirend. Iris in diesen Theil der Wunde eingelagert; vordere Kammer unten hergestellt. Die untere Hälfte der Pupille dilatirte sich nach Atropin mässig. Linse, soweit sichtbar, ungetrübt; Glaskörper dicht mit Blut durchsetzt. Lebhafte subconjunctivale Röthe; kaum quantitative Lichtempfindung; schlechte Lichtprojection nach allen Seiten hin; Schmerzhaftigkeit des Auges gering.

Eisenfragment sass entweder in der Ciliargegend, oder war durch die Proc. ciliar. und Zonula in die Tiefe des Auges eingedrungen.

Da die cyclitischen Erscheinungen sich schnell steigerten, wurde am 31. Januar Magnetoperation vorgenommen. Der stärker vortretende Irisvorfall wurde in tiefster Chloroformnarcose abgetragen. Die Perforationsstelle, etwa $3^1/_2$ mm lang, wurde so ziemlich bis in die Ciliargegend (!) mittelst Scheere verlängert. Vorsichtiges Sondiren ergab nichts über die Anwesenheit eines fremden Körpers. Ebenso blieb das Einführen einer electromagnetischen Sonde in den oberen, äusseren Abschnitt des Glaskörpers ohne Resultat. Als die Sonde tiefer in den Glaskörper eingeführt wurde, hörte man einen metallischen Ton. Beim ersten Extractionsver-

suche streifte sich der Fremdkörper ab, beim zweiten jedoch gelang es, ihn zu extrahiren. Derselbe war ziemlich gross und wog 197 mgr. Endausgang: schmerzfreie Schrumpfung (25. October 1883). (131).

2) Am 22. September 1881 kam der 49 Jahre alte Schlosser J. S., der am 21. September beim Hämmern eine Verletzung des linken Auges durch einen abgesprungenen Stahlsplitter erlitten: 3 mm grosse Risswunde in der Cornea fast an der Scleralgrenze nach unten und aussen. Iris eingerissen an der betreffenden Stelle und in die Wunde der Hornhaut hineingelagert; übrigens war sie tief grünlich verfärbt. Linse leicht getrübt, Augenspiegeluntersuchung unmöglich. Buchstaben Sn. XX. Von dem Fremdkörper selbst war nichts zu sehen.

Vorläufig wurde von einer Operation Abstand genommen.

23. September: Die Entzündungserscheinungen sind stärker geworden und die Sehschärfe hat merklich abgenommen. Es wird deshalb in tiefster Chloroformnarcose zur Operation geschritten. Um den Ciliarkörper zu schonen, wird, statt die Wunde in die Sclera hinein zu erweitern, in der Hornhautgrenze ein zweiter, ca. 4 Linien langer Schnitt, wie zur Iridectomie gemacht, und die durch den Fremdkörper verursachte Iriswunde mit ausgeschnitten. Dann wird mittelst des Cystoms die Linsenkapsel ausgiebig eröffnet und ein Theil der Linsenmassen entleert. Schliesslich wird der Magnet in verschiedener Richtung in den Glaskörper eingeführt. Beim sechsten Male gelingt es und zeigt sich das vorsichtig extrahirte Corpus delicti als ein 91 mgr schwerer Stahlsplitter, in einem kleinen Blutgerinnsel eingebettet.

Ende September wurde Patient entlassen mit guter quantitativer Lichtempfindung, vordere Kammer hergestellt, Pupille mässig dilatirt; die Resorption der restirenden Staarmassen ging regelmässig vor sich.

21. December: Nachstaaroperation, Pupille jedoch durch schleichende Iridocyclitis wieder verschlossen (132).

3) Dem 37jährigen Schmied G. W. war am 20. December 1881 beim Schmieden ein Stückchen Eisen in's linke Auge geflogen. Am 24. December, also 4 Tage nach der Verletzung: Unten und aussen an der Sclero-Cornealgrenze lineare, kaum sichtbare Wunde der Sclera von ca. 2 mm Länge, die schon in der Vernarbung begriffen war. Die vordere Kammer war über die Hälfte mit Eiter

angefüllt und der untere Theil der Linsenkapsel mit einem dichten, eitrigen Belag bedeckt. Soweit die obere Hälfte der Linse eine Einsicht gestattete, war die Linse ungetrübt. Die Iris war verfärbt und die Pupille verzogen; die Conjunctiva war chemotisch geschwellt und stark injicirt. Das ganze Auge, besonders aber die Ciliargegend, war sehr schmerzhaft. Das Sehvermögen war auf kaum quantitative Lichtempfindung beschränkt. Man bemerkte auf der Iris nach innen und oben einen schwarzen Punkt, den man für einen durch den Splitter bewirkten Einriss der Iris hielt.

An demselben Tage wurde noch die Entfernung des Fremdkörpers vorgenommen. Zuerst wurde ohne Narcose entsprechend der suspecten Stelle der Iris oben und aussen an der Scleralgrenze mit der Lanze eine lineare Wunde gemacht und das betreffende Stück Iris ausgeschnitten. Bei der näheren Untersuchung des ausgeschnittenen Irisstückes und der benachbarten Ciliargegend fand man jedoch den Fremdkörper nicht. Nun wurde, nach Einleitung einer tiefen Chloroformnarcose, ein in der Nähe der verletzten Stelle, etwa 4 Linien hinter der Hornhautgrenze, meridional verlaufender Scleralschnitt gemacht, die Spitze des Magneten in die Wunde eingeführt und in der Richtung gegen die Ciliarfortsätze vorgeschoben. Bald nach der Einführung hörte man das Anfliegen eines Metallstückes, das sich jedoch beim Zurückziehen des Magneten abstreifte. Erst beim dritten Versuche gelang es, bei sehr langsamen und vorsichtigen Extractionsbewegungen, das Corpus delicti an's Tageslicht zu befördern. Dasselbe wog 18 mgr und hatte die Grösse eines Stecknadelkopfes.

Bei der am 11. Januar stattfindenden Entlassung des Kranken war sein Zustand folgender:

Ciliarschmerzen verschwunden. Vordere Kammer wieder hergestellt, am Boden derselben noch eine geringe Eiteransammlung. Auflagerung auf der vorderen Linsenkapsel geringer, Linse selbst ziemlich gut durchsichtig. Chemosis und Oedem der Lider verschwunden. Im Hintergrunde des Glaskörpers bemerkte man noch Eiterstreifen.

Nach etwa einem Monate erschien der Kranke wieder und klagte über grosse Schmerzen im Auge. Die Conjunctiva war chemotisch geschwellt, die Iris verfärbt, die Ciliargegend und besonders die Operationsstelle, die merklich eingezogen erschien, auf Druck sehr schmerzhaft. Die Eitermassen hatten sich allenthalben

vermehrt. Auch das andere Auge war sympathisch ergriffen und zeigte eine lebhafte subconjunctivale Injection, so dass die Enucleation des primär erkrankten Auges dringend geboten erschien. Dieselbe wurde sofort vorgenommen und der Kranke nach 14 Tagen entlassen, nachdem die Enucleationswunden vernarbt und die Reizerscheinungen auf dem gesunden Auge verschwunden waren. (Endausgang?) (133.)

4) R. F., 38jähriger Schlosser, erlitt am 23. Mai 1882 eine Verletzung des linken Auges durch einen abgesprungenen Stahlsplitter.

Status praesens vom 25. Mai: Pupille des linken Auges in Folge von Atropingebrauch etwas dilatirt. Conjunctiva geröthet und geschwellt. Iris leicht verfärbt. Am inneren-unteren Quadranten der Cornea eine Risswunde. Dahinter, etwas mehr gegen die Schläfe hin, eine ebensolche in der Linsenkapsel. Linse noch eben durchsichtig. Die Untersuchung mit dem Augenspiegel ergab einen im äusseren Theile des Glaskörpers befindlichen Eisensplitter. Schmerzen mässig. Handbewegungen erkannt. Es wurde gleich zur Extraction des Fremdkörpers mittelst des Electromagneten geschritten.

In tiefster Chloroformnarcose wurde, dem Sitze des Fremdkörpers entsprechend, in der Sclera, dicht(!) an der Cornealgrenze, ein linearer, senkrechter Schnitt gemacht und die magnetische Sonde eingeführt. Das angezogene Stück streifte sich zweimal ab und erst beim dritten Male gelang die Extraction. Der Eisensplitter wog 20 mgr und war 3 mm lang und 2 mm breit. Ausgang: Phthisis bulbi (134).

5) H. K., 36jähriger Schmied, erlitt am 24. Juli 1883 eine Verletzung des rechten Auges durch einen abgesprungenen Eisensplitter. Auge schmerzhaft und geröthet; Sehvermögen sehr beeinträchtigt. Als die Reizerscheinungen nicht nachliessen, consultirte der Verletzte den folgenden Tag Dr. Rheindorf.

Die Conjunctiva lebhaft injicirt und chemotisch, Bulbus sehr schmerzhaft, Tonus herabgesetzt. Buchstaben Sn 70 noch in der Nähe erkannt. Im unteren Abschnitte der Cornea und Iris eine unregelmässig geformte Risswunde von etwa 2 Linien Länge. Entsprechend der Pupille in der vorderen Linsenkapsel ein ähnlicher Riss. Die Linse war schon ziemlich getrübt. Im Glaskörper (innen-

unten) ein metallisch glänzender Fremdkörper. Operation auf den folgenden Tag verschoben.

Den 26. Juli, also zwei Tage nach der Verletzung, wurde zur Operation geschritten. In tiefster Chloroformnarcose wurde am unteren Rande der Cornea, nahe der Scleralgrenze, eine 4 Linien breite Incision gemacht und ein Stück Iris excidirt. Dann wurde ein Theil der Linsenmassen aus der Kapselwunde herausgelassen und der Magnet durch die Linse in den Glaskörperraum eingeführt. Der erste Extractionsversuch misslang, beim zweiten jedoch zog der Magnet den Eisensplitter an und aus. (5 mgr.)

Iridocyclitis mit geringer Eiteransammlung in der vorderen Kammer.

1. December 1883: Reizerscheinungen verschwunden. Spannung des Bulbus normal; vordere Kammer genügend weit. Iris von fast normalem, nur etwas atrophischem Aussehen. Dichter Nachstaar, Lichtempfindung nach allen Seiten sehr gut (135).

6) Am 31. August 1883 stellte sich der 51jährige Bruchbandfedermacher G. W. vor, dem am 29. August ein Stück Eisen gegen das linke obere Augenlid geflogen.

Auf dem linken Auge colossale Chemosis. Iris verfärbt, Pupille leicht dilatirt. Am oberen Lide kleine perforirende Wunde. Perforationswunde in der Sclera nicht zu entdecken, allein es unterlag doch keinem Zweifel, dass ein Fremdkörper in das Auge eingedrungen war. Im äusseren Abschnitte des Glaskörpers reichliche Eitermassen. Linse intact: S = 0. Enucleation des Bulbus angerathen. Allein Patient bestand vorab auf dem Versuche der Magnetextraction.

Zunächst wurde zu Narcose die Sclera an der äusseren Seite des Bulbus blossgelegt und der Glaskörperraum durch einen senkrecht verlaufenden Schnitt eröffnet, wobei eine ziemliche Menge wässeriger Flüssigkeit ausfloss. Dann wurde der Magnet durch die Wunde in den Glaskörper eingeführt und sofort hörte man das Anfliegen eines Eisenstückchens. Eiter kam reichlich zur Wunde heraus. Eisensplitter streifte sich ab, blieb jedoch in der Wunde liegen, so dass schon der der Wunde genäherte Magnet ihn anzog. Der extrahirte Fremdkörper wog 200 mgr. (6,5 × 4 mm.)

Dem Kranken wird bedeutet, sich nach 14 Tagen(!) wieder vorzustellen und während dieser Zeit drei Mal täglich Atropin einzuträufeln. — 26. October: Enucleatio bulbi (136).

7) Dem 34jährigen Schlosser M. K. war am 15. December 1883 beim Hämmern ein Eisensplitter in das linke Auge eingedrungen. Erste Vorstellung bei Dr. Rheindorf am 21. December. Iris grün, Eiterpfropf in der Pupille verdeckte die zwei unteren Drittel der Linse. Glaskörper total getrübt. Lichtempfindung kaum nachzuweisen. 4 mm nach aussen von der Hornhaut ca. 1 mm grosse lineare Wunde der Sclera, über welche die Bindehaut leicht verwachsen war. 22. December Magnetoperation. Senkrecht zum Hornhautrande wurde die vorhandene Scleralwunde bis zu einer Länge von 3 mm mittelst Lanzenmesser, und da dies sich als ungenügend erwies, mit der Scheere noch etwas vergrössert. Die magnetische Sonde wurde unter möglichstem Vermeiden der Ciliargegend mehr gegen das Centrum des Bulbus bis etwa auf 1 cm Tiefe vorgeschoben und beim zweiten Einführen ein ganz schmaler, metallisch glänzender Eisensplitter extrahirt von 1 mm Breite und 10 mm Länge.

23. December: Aufhellung der brechenden Medien. Glaskörper liess schwach röthlichen Reflex durch. Dieser Zustand besserte sich nun im Laufe der ersten 6 Wochen so, dass Patient am 15. Februar 1884 auch aus der ambulanten Behandlung entlassen werden konnte. Das Auge bot äusserlich absolut keine krankhaften Erscheinungen dar, nur zwei fadenförmige Synechien. Glaskörper noch getrübt. Buchstaben Sn 50 in 1 Fuss Entfernung. Nach innen G. F. eingeengt. Das zweite Auge war durchaus reizlos (137).

8) Hr. G., 35 Jahr alt, erhielt am 27. December 1883 einen Eisenspahn in das rechte Auge, welches sofort erblindete. Fünf Stunden nach der Verletzung wurde Patient vorgestellt. Nach aussen von der Hornhaut, etwa 4 mm von derem Rande, eine ca. 4 mm lange, feine, senkrecht laufende Scleralwunde. Glaskörper dicht von Bluterguss durchsetzt, am stärksten nach innen und unten. An dieser Stelle erkannte man bei schiefer Beleuchtung einen länglichen, leichtglänzenden Fremdkörper, der den Bewegungen des Auges folgte. Keine Spur von Lichtempfindung. Iris noch nicht verfärbt; Linse intact, Pupille frei.

In tiefster Chloroformnarcose wurde fast in der Gegend des Aequator bulbi ein ca. 1 cm langer Schnitt senkrecht zum Hornhautrande in der Sclera gemacht, durch den der Magnet unter sorgfältiger Vermeidung der Ciliargegend in den Glaskörper eingeführt. Erst beim sechsten Einführen der magnetischen Sonde

wurde der Fremdkörper extrahirt. Derselbe war von feiner, nadelförmiger Gestalt mit spitzen Enden; seine Länge betrug nicht ganz 10 mm.

Am anderen Tage war das Auge leicht vorgetrieben. Später wurde es mässig atrophisch, besonders an der Stelle der Scleralincision erfolgte starke Einziehung (138).

9) A. K., 55jährig, erlitt am 31. März 1884 beim Schleifen einer Stahlwalze eine Verletzung des rechten Auges durch einen abgesprungenen Stahlsplitter. Am folgenden Tage stellte sich derselbe bei Dr. Rheindorf vor: Geringe, subconjunctivale Röthe, am stärksten am unteren-äusseren Quadranten des Bulbus ausgeprägt; in derselben Richtung, mehr gegen die Pupille hin, bemerkt man eine kleine, etwa 2 mm lange Wunde in der Cornea, welche jedoch bereits verklebt erscheint. Iris kaum verfärbt, nach Atropin erweitert sich die Pupille in normaler Weise. Am unteren-äusseren Abschnitte der letzteren ist eine ca. 0,5 mm breite hintere Synechie vorhanden; an derselben Stelle bemerkt man eine feine Risswunde in der Linsenkapsel. Linse in der Umgebung der letzteren getrübt, bei schiefer Beleuchtung kann man jedoch noch einen metallisch glänzenden Fremdkörper entdecken, der sich entweder in den hinteren Schichten der Linse oder im vorderen Theile des Glaskörpers befinden muss. Die vordere Kammer ist von gehöriger Ausdehnung; Schmerzen sind nicht vorhanden; geringe Lichtscheu; Sehvermögen auf $^4/_{50}$ herabgesetzt.

Am 2. April wurde in tiefster Chloroformnarcose zur Magnetextraction geschritten. Da der Fremdkörper ziemlich tief nach unten und aussen in Linse oder Glaskörper seinen Sitz haben musste, so wurde, um das Corpus ciliare nicht zu berühren, nach oben-innen eine Iridectomie gemacht, wobei die Hornhautwunde aufplatzte. Etwas Linsenmasse lief durch die bei der Iridectomie gemachte Oeffnung aus. Die magnetische Sonde wurde nun direct in der Richtung des Corpus alienum eingeführt. Erst nach fünfmaligem Einführen des Magneten gelang es, den Fremdkörper zu entfernen. (5 mgr.)

12. April: Rechtes Auge schmerzlos; Injection und Schwellung der Conjunctiva kaum mehr bemerkbar. Linse getrübt, etwas atrophisch. Iris von normaler Färbung, jedoch fast allenthalben mit der vorderen Linsenkapsel verwachsen (139).

10) Dem 22jährigen G. H. sprang am 10. April 1884, 10 Uhr

Vormittags, ein Eisenspahn in das linke Auge. Um 2 Uhr Nachmittags traf Patient in der Klinik des Dr. Rheindorf ein.

Auf dem linken Auge besteht subconjunctivale Röthe; Linse beginnt sich zu trüben. Glaskörper reichlich mit Blut durchsetzt. Nach aussen, etwa in der Höhe der Augenaxe, bemerkt man eine etwa 1 cm lange, horizontal verlaufende Risswunde, welche zur Hälfte in der Cornea, zur Hälfte in der Sclera ihren Sitz hat. Bei Druck auf das Auge laufen (!) Glaskörpermassen zur Wunde heraus. Von einem Fremdkörper ist nichts zu sehen; Sehvermögen aufgehoben.

Magnetoperation sofort und zwar ohne Narkose, da die Wunde gross genug erschien. Sofort hörte man durch ein ziemlich lautes knackendes Geräusch das Anfliegen eines Eisenstückes; dasselbe blieb jedoch in der Wunde stecken. Allein schon beim zweiten Versuche gelang die Extraction. (295 mgr., 15 $\times$ 5 mm.)

11. April: Colossale Chemosis conjunctivae bulbi und palpebrarum aufgetreten.

Patient wurde am 24. April mit folgendem Zustande des Auges entlassen: Geringe subconjunctivale Röthe; vordere Kammer von normaler Ausdehnung und frei von Exsudat. Linse getrübt. Auge spontan schmerzlos, auf Druck geringe Schmerzhaftigkeit. Spannung des Bulbus normal. S = 0. Rechtes Auge durchaus reizlos (140).

„Vorab ist zu constatiren, dass in keinem dieser zehn Fälle, in denen also der Fremdkörper im hinteren Bulbusabschnitte sass, ein brauchbares Sehvermögen erzielt wurde; theils war dasselbe schon durch die Verletzung verloren gegangen (6, 8, 10), theils ging es in Folge des operativen Eingriffes entweder ganz zu Grunde (1, 3, 4), oder aber doch so weit, dass es ohne Nachstaaroperation keinerlei Nutzen für den Kranken hatte (2, 9, 5). Nur in einem Falle (7) würde die auf dem verletzten Auge vorhandene Sehschärfe hingereicht haben, dem Manne das Ausgehen zu ermöglichen. In vier Fällen wurde ein durchaus tadelloses Aussehen des Auges erhalten (2, 5, 7, 9); in vier weiteren ein wenigstens befriedigendes (1, 4, 8, 10); in zwei Fällen wurde nachträglich die Enucleation nöthig (3 u. 6).

Dass die Erfolge der Rheindorf'schen Operationen in keinem Falle so glänzende waren, wie sie von verschiedenen anderen Operateuren, die hohe Sehschärfe erzielten, erreicht wurden, braucht

nicht besonders hervorgehoben zu werden. Worin die Gründe dafür zu suchen sind, wage ich nicht zu entscheiden. Ein Hauptgrund wird der wohl sein, dass in allen Rheindorf'schen Fällen, abgesehen von denen der schweren Verletzungen, die Linse entweder getrübt, oder mit Exsudatmassen bedeckt, oder endlich der Glaskörper mit Blut und Eiter durchsetzt war, so dass der Sitz des Eisensplitters nur annähernd bestimmt werden konnte und ein mehrmaliges Einführen der Sonde nothwendig wurde. Trotz alledem ist die Erhaltung eines kosmetisch befriedigenden Bulbus so oft von Dr. Rheindorf erzielt worden, dass auch seine Erfolge entschieden zu Gunsten der Magnetoperation aufgeführt zu werden verdienen. Dr. Rheindorf selbst hält die Anwendung des Electromagneten in der operativen Augenheilkunde für den bedeutendsten Fortschritt, der in derselben seit der Linearextraction von Graefe's gemacht worden ist.“ —

Prof. Schiess-Gemuseus hat in seinem 20. Jahresbericht (Basel 1884) eine Reihe einschlägiger Fälle mitgetheilt.

1) Eisensplitter in der Retina. Eintritt des Fremdkörpers durch Hornhaut, Iris und Zonula ohne Verletzung der Linse, Wanderung desselben auf der Retina. Extraction mit dem Electromagnet. Heilung mit bedeutender Besserung des Sehvermögens (141).

„Joseph A., 23 Jahre alter Schmiedegeselle, kam am 19. Juni 1883 in die Augenheilanstalt. Er giebt an, dass ihm am 30. Mai bei der Schmiedearbeit ein Stahlsplitter gegen das rechte Auge gesprungen sei. Gleich nach der Verletzung will der Patient mit dem rechten Auge nichts mehr gesehen haben; daneben bestand Lichtscheu. Das Auge wurde stark roth und es traten starke Schmerzen auf, welche etwa 2 Tage lang andauerten. Nachdem Bleiwasserumschläge gemacht und Atropin eingeträufelt worden war, hörten bald die Schmerzen ganz auf, auch glaubt der Patient, dass vorübergehend das Sehvermögen etwas besser geworden sei. In den letzten Tagen glaubt er auch wieder etwas besser zu sehen als vorher. Je nach der Stellung des Kopfes ist das Sehvermögen besser oder schlechter; zeitweise wird sein Gesichtsfeld durch grosse schwarze Punkte verdunkelt.

Status praesens: Kräftiger, gesunder, junger Mann. S. des rechten Auges $= {}^{8}/_{200}$. Das Auge wird gut geöffnet und zeigte sich äusserlich vollkommen reizlos. Der Bulbus ist nach allen

Seiten hin gut beweglich. T. normal, auf Druck keine Schmerzen. Auf der Hornhaut befindet sich gegen aussen eine dünne, lineare, 2 mm lange Narbe, welche die ganze Dicke der Hornhaut einnimmt und etwas schräg von innen unten nach oben aussen hin verläuft. Die Umgebung der Narbe nicht infiltrirt und die Hornhaut in allen übrigen Partien vollständig klar. Die Iris ist gegen aussen an der Hornhautnarbe entsprechender Stelle deutlich nach vorn getrieben. Von dem Gipfel dieser flach rundlichen Hervorwölbung ragt gegen die Hornhautnarbe hin ein stecknadelkopfgrosses, dunkelbraunrothes Coagulum. Auf dem äusseren Irisring unmittelbar nach aussen von jenem Coagulum ist ein quer verlaufender, auf den ersten Blick wie ein Fremdkörper aussehender, schwarzer Strich bemerkbar. Die Pupille ist mittelweit. Gegen die hervorgewölbte Stelle der Iris hin ist der Pupillarrand etwas lineär, wenigstens einen grösseren Kreisbogen bildend, als an anderen Stellen. Auch die Reaction der Pupille gegen Licht ist an dieser Stelle sehr gering, an der ganzen übrigen Peripherie normal. Die vordere Kammer ist mit Ausnahme der durch die hervorgewölbte Irispartie bedingten Abflachung normal tief und enthält klares Kammerwasser. Bei schiefer Beleuchtung lässt sich der vorhin erwähnte schwarze Strich auf der äusseren Irispartie als ein Riss in dem Irisgewebe erkennen. Derselbe verläuft in radiärer Richtung fast der ganzen Breite des äusseren Irisringes entsprechend. Von dem inneren Ende jenes Risses, also an der Grenze zwischen beiden Irisringen, sieht man das Coagulum mittelst eines dünnen Stieles, wie ein Polyp entspringen. Mit seinem dicken Ende legt sich das Coagulum der hinteren Fläche der Hornhautnarbe nebst umliegender Descemeti an. Die Beleuchtung des Pupillarbereiches ergibt normale Linsenkapselreflexe.

Ophthalmoscopischer Befund: Kammerwasser und Linse vollständig klar. Durch den fast $^1/_2$ mm klaffenden Riss im äusseren Irisringe erblickt man rothen Augenhintergrund. Bei mässiger Homatropinmydriasis, wobei die Pupille sich fast D-förmig gestaltet, erhält man, wenn Patient gradaus schaut, wenig rothes Licht vom Augenhintergrund. Fast der ganze Pupillarbereich ist durch eine grosse wolkige Trübung eingenommen, welche an einzelnen Stellen grauweissen, an anderen schwärzlichen Reflex besitzt. Diese Trübung ist etwas beweglich; ihre Grenzen lassen sich nicht überall genau erkennen. Wenn der Patient die Augen bewegt, ist bald

von grösseren, bald kleineren Partien rother Augenhintergrund zu sehen, namentlich gegen die Peripherie zu. Papille und Gefässe sind nicht zu sehen. Von Zeit zu Zeit sieht man auch vollständig schwarze, hanfkorngrosse Trübungen, die Fortsätze haben, sehr beweglich sind und den Glaskörperraum durchziehen. Wenn man den Patienten stark nach links und oben schauen lässt, so bemerkt man durch den an dieser Stelle nur unbedeutend getrübten Glaskörper, der Retina aufliegend, inmitten eines gelben, eiterigen Exsudatfleckes, den Fremdkörper. Derselbe ist etwa ein Papillendurchmesser lang und von schwarzer Farbe; Metallglanz wird nicht wahrgenommen. Fremdkörper, sowie auch das umgebende Exsudat ragen stark in den Glaskörperraum nach vorn, so dass sie im aufrechten Bild noch mit starken Convexgläsern von 3 bis 6 D. deutlich wahrgenommen werden. Der Fremdkörper hat eine prismatisch etwas unregelmässige, längliche Gestalt, ist etwa 3 mal so lang als breit und steht senkrecht. Der gelbe Fleck, in dessen Mitte der Fremdkörper sich befindet, ist rundlich, sehr stark leuchtend gelb-weiss. Er hat eine Grösse von gut $1^1/_2$ Papillendurchmesser und bildet eine halbkugelförmige, in den Glaskörperraum sich erstreckende Hervorragung. Im aufrechten Bilde werden, ohne dem Augenspiegel eine Linse einzuschalten, die peripherischen Partien jenes Fleckens, sowie die benachbarten, anscheinend normalen Partien des Augenhintergrundes mit Endverzweigungen der Gefässe recht scharf gesehen. Der Fremdkörper befindet sich, wie sich aus der obenerwähnten Untersuchung ergiebt, unweit von der Ora serrata an einer nach innen und oben gelegenen Stelle des Augenhintergrundes. Er dürfte auf einem etwa 30° nach innen von der Verticalebene geneigten Meridian zu suchen sein. Das linke Auge ist sowohl äusserlich, als bei der Durchleuchtung normal. S. ist links = schwach $^2/_5$ mit — 0,5 D. Die Accommodation dieses Auges beträgt 8 D. Es sind weder Blendungserscheinungen, noch Thränenfliessen, noch irgend welche entzündliche Symptome vorhanden.

Ordination: Patient wird sofort in ein dunkles Zimmer, und zu Bett gebracht. Er bekommt eine Eisblase auf das rechte Auge und erhält die Weisung immer auf die linke Seite zu liegen.

20. Juni. Die unter Atropinmydriasis wiederholte ophthalmoscopische Untersuchung ergibt wesentlich denselben Befund als Tags zuvor. Der Fremdkörper ist jedoch ein wenig gegen das

untere Ende des gelben Fleckes geglitten. Der Fleck selbst ist mehr birnförmig, mit dem dicken Ende nach unten. Reizungserscheinungen sind keine aufgetreten.

21. Juni. Ophthalmoscopischer Befund wie gestern. Nachmittags Extraction des Fremdkörpers mit Hülfe des Electromagnets. In der Chloroformnarcose wird zunächst zwischen Insertion des Rectus superior und Rectus internus die Conjunctiva in meridionaler Richtung eingeschnitten. Ziemlich lang andauernde Blutung, nach deren Stillung mit dem Gräfe'schen Messer ein gleichfalls meridionaler, etwa 1 cm langer Scleralschnitt ausgeführt wird. Der Schnitt liegt etwa 30° nach innen von der Verticalebene und erstreckt sich von dem Aequator bis zur Ora serrata. In die Wunde stellt sich sofort Glaskörper ein, ohne herauszufliessen. Hierauf wird der positive Pol des 1 kgr tragenden Electromagnets, dessen spitzes Ende eigens flach geschliffen worden war, vorsichtig in die Wunde eingesenkt. Schon bei dem ersten Einführen gelingt es dem Fremdkörper sammt einem dicken Tropfen anhaftender, eitriger, lockerer Exsudatmassen heraus zu befördern. Kein Glaskörperverlust. Zwei vorher angelegte Conjunctivalsuturen werden geschnürt und der Bulbus mit Bor abgewaschen. Borverband. Während der Operation ist die Pupille etwas enger geworden, sie bleibt jedoch, ohne dass an diesem Tage vorher Atropin eingeträufelt worden sei, noch über die Norm erweitert. Nach der Narcose Erbrechen. Abends: Klagt über Schmerzen im Auge. Verband eröffnet. Pupille mittelweit. Keine Reizungserscheinungen. Bekommt 1 Tropfen Atropin und über einen sehr leichten Borverband die ganze Nacht hindurch eine Eisblase.

22. Juni. Gut geschlafen, hat keine Schmerzen mehr. Leichtes allgemeines Bulbärödem. Leichte Ecchymose an der Incisionsstelle. Pupille noch mittelweit.

Ordination: Atropin Morgens und Abends 1 Tropfen, Bettruhe, Dunkelzimmer, Lagerung auf die linke Seite. Verband wie am letzten Abend. Eis den ganzen Tag hindurch.

23. Juni. Hatte keine Schmerzen. Die Pupille ist weiter geworden. Kein Bulbärödem mehr vorhanden. Starke Ecchymose an der Incisionsstelle. Patient zählt bei künstlicher Beleuchtung mit dem operirten Auge in 2' Entfernung Finger!

Ordination: Tags über wie gestern. Nachts nur leichter Borverband.

24. Juni. Die Durchleuchtung mittelst des Augenspiegels lässt an mehreren Stellen rothen Reflex vom Augenhintergrund wahrnehmen. Ordination wie gestern.

25. Juni. Herausnahme der Conjunctivalnähte.

26. Juni. S. R = $^{11}/_{200}$ ohne Glas.

28. Juni. S. R mit — 2 D. = $^{13}/_{200}$.

Ophthalmoscopischer Befund: Linse vollständig klar. Augenhintergrund in den peripheren Partien grösstentheils normal. An der Stelle des Fremdkörpers befindet sich ein dickes Blutcoagulum mit dunkelrothem Reflex, daneben ist noch die frühere grosse Trübung, wenn Patient nach vorn schaut, zu erkennen. Letztere scheint mit dem frischen Coagulum zusammenzuhängen und ist nur wenig beweglich. Wenn Patient das Auge bewegt, sind ausserdem noch zahlreiche fadenförmige und wolkige Trübungen zu sehen.

4. Juli. S. R mit — 2,00 = $^{17}/_{200}$; S. L = schwach $^{2}/_{5}$; M. 0,5 D.

Ordination: Die Eisblase wird nun ganz weggelassen. Patient ist jetzt den ganzen Tag auf mit Läppchen und blauer Brille. Er bekommt noch Morgens und Abends 1 Tropfen Atropinlösung.

6. Juli. S. R = $^{17}/_{200}$ mit — 2,0 D. Das Gesichtsfeld ist nach oben und innen stark beschränkt. Ein etwas kleinerer Defect zeigt sich nach unten aussen. Nach den übrigen Richtungen hin ist das Gesichtsfeld in grösserer Ausdehnung normal.

9. Juli. Austrittsstatus: S. R. = $^{1}/_{10}$ mit — 1,0 D. Rechtes Auge: Aeusserlich reizlos mit Ausnahme der Stelle, an welcher die Conjunctivalsuturen sich befanden. Hier ist die Conjunctiva noch etwas geschwellt und wenig injicirt. Keine Pericornealinjection. Hornhaut mit Ausnahme der Eintrittsstelle des Fremdkörpers klar. Vordere Kammer und Iris ganz wie vor der Operation. Pupille in guter Atropinmydriasis. Ophthalmoscopischer Befund: Linse vollständig klar. Im aufrechten Bild erhält man, wenn Patient geradeaus schaut, jetzt viel rothes Licht vom Augenhintergrund. Papille noch nicht zu sehen. Gefässe nur stellenweise an der Peripherie etwas verschleiert wahrzunehmen. Durch den ganzen Glaskörperraum zieht sich von aussen unten nach oben innen verlaufend eine grauweise, wie eine Falte oder eine streifenförmigs Wolke aussehende Trübung. An der Stelle des Fremdkörpers sitzt noch ein dickes, stellenweise grauweiss schillerndes, nicht bewegliches Coa-

gulum, welches jene vorher erwähnte, schräg verlaufende Trübung zu berühren scheint. Wenn man den Patienten stark nach aussen und etwas nach unten schauen lässt, so erblickt man durch diffus leichtgetrübten Glaskörper hindurch eine weissliche, ziemlich scharf begrenzte Stelle von etwas unregelmässig querovaler Form und etwa Papillengrösse. In der Nähe dieses weissen Flecks ziehen sich einige kleinere streifenförmige Trübungen quer über rothe Augenhintergrundpartien. Patient wird mit Schutzbrille und Atropin entlassen und wird poliklinisch weiter beobachtet.

19. Juli. S. R. mit — 3 D. = $^1/_5$. Ophthalmoscopischer Befund: Immer noch die schräg verlaufende, durch den ganzen Glaskörper ziehende Trübung, welche sich nach innen oben dem Coagulum an der Incisionsstelle anschliesst. Die faltenförmige Trübung ist etwas beweglich und zeigt grauweissen Reflex, wenn sie von der Fläche, dunklen, wenn sie von der Kante gesehen wird. Papille nicht sichtbar. Gefässe nur an einigen peripherisch gelegenen Partien undeutlich zu erkennen. Nach aussen unten gegen die Peripherie ist jetzt der letzthin zum erstenmal bemerkte, weisse, querovale Fleck deutlicher und schärfer umschrieben zu sehen. In dessen Nähe immer noch streifige, dunkle, bewegliche Trübungen. Linkes Auge: S. = gut $^2/_5$ mit — 0,5 D. Liest feinste Schrift auf 8 cm. Wegen leichter Lichtscheu und Röthung der Conjunctiva des rechten Auges soll Patient die Schutzbrille weitertragen und Acetum-Ueberschläge machen.

22. August. Patient hat sich lange nicht gezeigt und bereits als Schmied gearbeitet. In der letzten Zeit hatte er auch Husten und glaubt etwas weniger gut zu sehen. S. R. = $^1/_5$ schwach. Conjunctiva bulbi leicht injicirt, nicht geschwellt. Nach innen oben weisse Conjunctivalnarbe. Pupille weit auf Atropin. T. normal. Kammerwasser und Linse klar. Ophthalmoscopischer Befund: In der mittleren Schichte des Glaskörpers die bereits mehrfach beobachtete, schräg verlaufende, schichtenförmige Trübung, die jetzt nach aussen hin in eine weisslich reflectirende und regelmässig der Retina unmittelbar anliegende Opacität sich fortsetzt. Nach innen unten unmittelbar hinter der Linse schwarze Trübung. Weitere Trübungen bläulich reflectirend befinden sich nach innen oben, wo der Fremdkörper sich befand. Papille jetzt deutlich sichtbar, etwas verschleiert, ziemlich roth. Die weisse, peripherisch nach aussen unten gelegene Stelle zieht sich in Form eines breiten weissen

Streifens in die Quere, scheint indessen nicht prominent, in der Umgebung dieses weissen Fleckens ziemlich viel Pigment. Patient soll mit dem Atropin fortfahren und seine Augen noch schonen. — 1. October. S. = $^1/_5$, Gläser bessern nicht."

2) Fremdkörper hinter der Retina in der Sclera. Enucleation nach vorausgegangenem Versuch der Extraction (142).

Edwin M., 15 Jahre. Eintritt 1. Juni, Austritt 2. Juli. Vor 4 Wochen fuhr dem Patienten beim Schmieden ein Eisensplitter in's linke Auge. In den ersten Tagen etwas Schmerzen, die auf kalte Umschläge zurückgingen. 14 Tage darauf wieder Schmerzen und das Auge wurde roth; trotz kalter Umschläge und Atropin steigerten sich Röthung und Schmerzen.

Status praesens: Links Conj. bulb. et palp. stark geröthet, Hornhaut diffus getrübt, nach oben-aussen eine ca. 3 Mm. lange radiär stehende Narbe, Kammerwasser trüb, kleines Hypopyon, Pupille mittelweit, reagirt träge, Irisgewebe stark infiltrirt, Linse klar, Glaskörper zeigt keine beweglichen Trübungen, etwas rothes Licht vom Hintergrund, keine Details. Rechtes Auge normal. S = 1. Therapie: Eis, Atropin. 2. Juni: Hypopyon verschwunden, Schmerz weg. 3. Juni: Conj. Injection viel geringer, vom Hintergrund hellrother Reflex, Pupille weit, Kammerwasser klar, Hornhauttrübung geringer. S. = $^1/_{10}$. 6. Juni: Vermehrte Hornhauttrübung, kleines Hypopyon. Trotz strenger Ruhe im Bett, Darreichung von Laxantien, Dunkelzimmer, schwindet bis zum 16. das Hypopyon nicht. S. = $^{16}/_{200}$. Nach unten vom Pupillarbereich ziemlich viele Auflagerungen auf der Linsenkapsel. 18. Juni: Auch in den äusseren oberen Partien der Kapsel grauliche Auflagerungen bei etwas engerer Pupille. Nach aussen oben markirt sich in der Iris eine kleine, schwärzliche Stelle. Am 21. wird zunächst ein Versuch zur Extraction gemacht. In der gewöhlichen Weise wird nach innen oben zwischen Rect. inf. und intern.[1] ein meridianer Schnitt gemacht, Blutung gestillt, die Sclera eingeschnitten und die Sonde des Electromagneten verschiedene Male ohne Erfolg eingeführt. Kein Glaskörperabfluss. Hierauf wird nach vorheriger Verabredung die Corjunctival-Sutur geschlossen und die Enucleation ausgeführt, wobei Patient aufhört zu athmen und längere Zeit Belebungsversuche gemacht werden müssen. Es gelingt trotzdem, den

[1] Wohl ein Druckfehler. H.

Bulbus ohne Glaskörperverlust zu enucleiren. Bei der nachträglichen Eröffnung des Bulbus zeigt sich die Linse nach oben aussen grau-gelblich getrübt. Unten in dem wenig getrübten Glaskörper ein grosses Blutkoagulum. Die Papille ist frei, nach innen von derselben ein grosse, circumscripte, blutige Netzhautablösung, hinter welcher der Eisensplitter, nachdem er Retina und Choroidea durchschlagen hat, fest eingekeilt in der Sclera liegt. Es war also vollständig unmöglich, den Splitter mit dem Magnet herauszubringen; eine Einkapselung aber des Fremdkörpers war bei der sich steigernden eitrigen Iridochoroiditis nicht möglich und der einzige Ausweg die Enucleation.

3) Einfahrender Eisensplitter, heftige Entzündung — vergeblicher Versuch der Extraction. — Erhaltung des Bulbus (143).

Joseph H., 49 Jahre. Eintritt 30. August, Austritt 22. Sept. Am 28. August Morgens fuhr ihm ein Stück Stahl in's linke Auge, Patient hatte keine grossen Schmerzen, sah einen schwarzen Körper, den er mit einer Traubenbeere vergleicht, erkannte aber noch Gegenstände bis zum 29. Abends. Hatte gestern Abend heftige Schmerzen, die heute nachgelassen haben.

Status praesens: Das linke Auge des verständigen, kräftigen Mannes wird gut geöffnet, fliesst etwas. Ziemlich starke Röthung der palb. et bulb. Conjunctiva, mässiges Oedem der Conj. bulbi, etwas stärker prononcirt nach aussen. Cornea diffus getrübt, fast 2 Mm. hohes Hypopyon. Iris geschwollen, verfärbt, Pupille ziemlich eng, auf Licht nicht reagirend. T. normal. Bulbus auf Druck leicht empfindlich. Bei schiefer Beleuchtung sieht man in der Hornhaut etwas oberhalb der Mitte nach aussen eine horizontal verlaufende Narbe, 2 Mm. lang. Der Wundkanal durchsetzt die Hornhaut etwas schief nach oben. S. links Lichtschein bis auf 6', Project. nach oben aussen etwas zögernd, sonst überall gut; vom Augenhintergrund kein Licht erhältlich. S. R = schwach 1. Patient ist leicht geblendet, kein Fliessen, Accomodation gleich 3 D. Ordination: 3 × 3 Atropin, Eisblase, Dunkelzimmer. Schon am Abend ist das Hypopyon etwas kleiner. 1. Sept.: Weissliche faserstoffartige Auflagerung auf der Linse, Pupille etwas weiter, viele hintere Synechien. 4. Sept.: In tiefer Chloroformnarkose wird zwischen Rect. sup. et externus ein tiefer Meridionalschnitt gemacht und Suturen angelegt, stark störende Blutung aus dem conjunctiven Ge-

webe. Nach Stillung durselben Eröffnung der Sclera mit dem Graefe'schen Messer, wobei wieder eine ziemlich starke Blutung erfolgt. Da nach mehrfacher Einführung der Sonde des Electromagneten kein Fremdkörper folgt, wird die Wunde wieder geschlossen. Verband, Eis. Am Abend wenig Schmerz, wenig Oedem, Pupille nicht enger geworden; das Eis wird die ganze Nacht fortgesetzt. 5. Sept.: Die Auflagerung auf der vorderen Kapsel wird kleiner, sonst Stat. idem. 6. Sept.: Gute Projection nach allen Richtungen. Reizzustand geringer als vor der Operation. 10. Sept.: Die Auflagerung auf der vorderen Kapsel fast ganz verschwunden, Pupille weit, von der vorderen Kapsel zieht sich ein fadenförmiger Fortsatz gegen die Hornhautwunde, Suturen entfernt. Am 13. ist die Tens. noch etwas vermindert, Oedem vollständig verschwunden, Pupille mittelweit, Kammer sehr tief, Projection prompt. Nach innen sieht man jetzt grauliche Massen im Glaskörper, die Eisapplication wird beschränkt, Atropin noch fortgegeben. 15. Sept.: T. noch vermindert, peripherische Irispartien sehr retrahirt, steht ohne Verband auf. 18. Sept.: Die Injection nimmt beständig ab, keine Secretion, Pupille ziemlich weit, nicht ganz regelmässig. Am 22. wird Patient auf seinen Wunsch entlassen. Auge ziemlich reizlos, Pupille weit, aber unregelmässig; aus der Tiefe ein intensiver graugelber Reflex. S. $= \infty$, ganz gute Projection; soll zu Hause sich schonen und noch etwas Atropin fortgebrauchen.

Patient stellte sich nach etwa 3 Wochen wieder vor mit stärkerer bulbärer Injection und etwas Schmerz, weshalb ich ihm die Enucleation anrathe. Obwohl er damit einverstanden zu sein scheint, kommt er doch nicht und erzählt mir später, dass die Röthung auf Umschläge zurückgegangen sei. Zum letzten Mal sah ich ihn am 18. Jan. 1884. Das Auge immer noch etwas roth, weich und zeigt den bekannten gelben Reflex vom Augenhintergrund.

Auffällig ist hierbei die entschiedene Besserung nach dem Extractionsversuch, obwohl derselbe nicht gelungen. Wahrscheinlich wird die starke Depletion nach Einschneidung von Conjunctiva und Sclera günstig eingewirkt haben. Das Auge dürfte aber doch noch zur Enucleation kommen.

4) Eisensplitter im Glaskörper. Traumatische rasch schwellende Cataract. Entfernung mit Magnet. Heilung (144).

Johannes B., 45 J. Eintritt 8. September, Austritt 25. Sept. Am 26. Sept. Morgens sprang beim Schmieden ein Stahlsplitter in

sein linkes Auge; sofort nach der Verletzung sah Patient einen schwarzen Punkt vor dem Auge herumfahren, bald nachher nur noch einen Schein, Schmerzen waren von Anfang an nur mässig, erst am 7. soll das Auge roth geworden sein. Früher sei das Auge gut gewesen.

Status praesens: Linkes Auge wird gut aufgemacht — wenig Secretion — mässige conjunctive und pericornische Injection; Cornea leicht diffus getrübt, gegen die Mitte eine quer verlaufende, 1 Mm. lange Risswunde mit infiltrirten Rändern, vordere Kammer normal, kleines Hypopyon. Nachdem die Pupille mit Atropin erweitert, sieht man in der bereits getrübten Linse den etwas von vorn und oben, nach hinten unten verlaufenden Wundkanal des Fremdkörpers. Die Linse schon ziemlich gequollen, breitstreifig getrübt. Vom Augenhintergrund bekommt man noch rothes, diffuses Licht, Zeichnung des Hintergrundes nicht erkennbar, nirgends eine Spur des Fremdkörpers. T. normal, Bulbus gut beweglich, auf Druck nicht empfindlich, prompte Projection. S. L = $^6/_{200}$. S. R = $^2/_3$, M. 0,5. Ordination: Bettruhe, Dunkelzimmer, Eis, Atropin. Bis zum 9. ist Hypopyon verschwunden, Pupille etwas weiter geworden. Am 10. die Reizerscheinungen noch geringer. Linse quillt stark. Am 11. Extraction mit dem Electromagnet. In der Chloroformnarkose wird ein stark 1 Cm. langer meridionaler Conjunctivalschnitt, zwischen Rect. inf. und externus angelegt, Blutung sorgfältig gestillt und nachher eine Sutur durchgezogen. Hierauf wird Sclera mit Gräfe'schem Messer hinlänglich eingeschnitten und die Sonde des Electromagnet eingeführt. Patient wird etwas unruhig und fliesst ziemlich viel Glaskörper aus, erst beim dritten Mal der Einführung gelingt es den Fremdkörper herauszuführen. Der Bulbus ist etwas zusammengesunken, es wird die Conjunctivalsutur geschnürt, das Auge geschlossen. Die Pupille war nach der Extraction etwas enger und queroval geworden. Ueber einen leichten Verband wird eine Eisblase gelegt. Am Abend Verband erneuert, geringes Conjunctivalödem, wenig Schmerz. Atropin, Eis die ganze Nacht. T. leicht vermindert. 12. Pupille rund, fast maximal weit, wenig Oedem, keine Schmerzen, Eis und Atropin fortgesetzt. 13. Noch etwas T.-Verminderung, sonst stat. idem. 14. Conjunct.-Faden herausgenommen. Am 15. hat die Trübung der Linse wesentlich zugenommen, man sieht den Einfahrtskanal nur noch undeutlich. Patient steht einige Stunden mit Verband auf.

Bis zum 18. ist die Schwellung um die Stelle des Fadens sehr zurückgegangen. T. noch vermindert. 23. Pupille bleibt auf wenig Atropin maximal weit. Bulbus weiter injicirt, noch bucklige Vortreibung der Operationsstelle. T. noch etwas vermindert. Beim Austritt am 28. ist nur noch in der Gegend der Wunde eine dachförmige Prominenz, S. $^{7}/_{200}$, periphere Linsenpartien halb durchsichtig. T. — 1. 10. Okt. Patient stellt sich wieder vor, hat bis jetzt immer etwas Atropin gebraucht. Auge weiss, thränt nicht; S. auf $^{2}/_{1000}$ vermindert, ohne dass die Linsentrübung wesentlich zugenommen hätte, T. immer noch etwas vermindert, Project. nach innen mangelhaft, keine Medication mehr. Patient stellt sich zum letzten Mal am 12. September mit enger Pupille vor, die auf Licht gut reagirt, Auge weiss. T. normal. —

Grosses Stahlstück, durch Scleralschnitt mit Hülfe des Magneten extrahirt und volle Sehkraft erhalten, von P. H. Mules (Manchester). (Brit. med. Jrn. 1884, 23. Aug.) (145.)

Einem Eisenarbeiter drang ein Eisenstück durch eine kleine Wunde an der nasalen Seite der Ciliarregion in's linke Auge. Tags danach kein Schmerz, S gut. Fremdkörper am Boden des Glaskörperraumes mit dem Augenspiegel sichtbar. Sofort Narcose, Eröffnung der Sclera durch die Sehne des Rectus inferior. [Richtung, ob meridional oder äquatorial, wird im Original nicht angegeben; es war, nach brieflicher Mittheilung, ein Meridionalschnitt.]

Durch die Oeffnung wird das Ende eines kräftigen Electromagneten eingeführt und das Metall extrahirt. Dasselbe wog einen Gran (also 60 Milligr.). Verband für 14 Tage. Heilung ohne Reaction. Nach 6 Wochen nahm Patient seine Arbeit wieder auf und ist bis jetzt (4 Monate lag) ganz normal. „Dies ist unter zahlreichen Fällen von Magnetoperation der einzige der Art, der völlig frei von Reaction geblieben und mit normaler S geendigt."

Prof. Schmidt-Rimpler hat mir freundlichst den folgenden Fall zur Verfügung gestellt, der in seinem vortrefflichen Lehrbuche (1885) bereits kurz erwähnt ist.

Dem Metalldreher C. Theiss, 39 Jahre alt, war am 9. Januar 1884 ein Stückchen Eisen beim Hämmern in's Auge geflogen. Drei Stunden später war die vordere Kammer hergestellt, die Linse soweit getrübt, dass bei mittelweiter Pupille nur noch ein schmaler Randsaum, besonders nach innen und aussen, durchsichtig erschien: die centralen Partien waren grau und undurchsichtig. Auf der

Cornea eine kleine, stichförmige Wunde. Um die Linsentrübung noch weiter fortschreiten zu lassen, wurde erst am 12. Januar die Extraction der nunmehr ganz getrübten Linse gemacht. Die Pupille war gut erweitert, von dem Fremdkörper nichts zu sehen Beim Fixiren des Bulbus platzte die Hornhautwunde und der periphere nach unten gelegene Cornealschnitt musste bei grösstentheils abgeflossenen Kammerwasser ausgeführt werden. Iridectomie. Entleerung der Linse. Da der Fremdkörper nicht zum Vorschein kam, wurde mit Hirschberg's electromagnetischer Sonde das Pupillargebiet und die hintere Irisfläche, besonders nach oben hin, wo eine erhöhte Schmerzhaftigkeit bestand, durchsucht, auch später in den Glaskörper eingegangen. Erst nachdem vielleicht 6—8 Mal der Magnet ein- und ausgeführt war, gelang es den Fremdkörper zu fassen; derselbe wurde an der äusseren Wundfläche abgestreift gefunden. Er hatte eine etwas keilförmige Gestalt (einem von der Kante des Hammers abgesprungenem Stückchen entsprechend) und war in der Breite etwa 1 mm, in der Länge etwa $1^1/_2$ mm gross. Der Glaskörperverlust bei der Operation war nur ein mässiger gewesen. Die Heilung der Wunde erfolgte glatt; doch bestanden noch lange Zeit Röthung und gelegentlich noch iridocyclitische Schmerzen. Erst am 13. März konnte Patient geheilt und mit blassem, schmerzfreiem Auge entlassen werden. S war schliesslich bis auf $^1/_3$ gestiegen. Auch bei späteren Vorstellungen zeigte sich das Auge als gesund, nur im Glaskörper waren vereinzelte feine Trübungen geblieben." (146.)

Prof. Leber (Arch. f. Ophth. 1884, XXX, I, 250).

Carl Schmock, ein 17jähriger Schlosser, stellt sich vor, weil ihm 5 Tage vorher beim Arbeiten an der Drehbank ein Stahlsplitter in's Auge geflogen war. Leichte Schmerzempfindung nur kurze Zeit nach der Verletzung. Mässige Ciliarinjection, Kammerwasser etwas merklich getrübt, Iris leicht verfärbt. Nahe dem inneren unteren Hornhautrande eine kaum 1 mm lange Hornhautnarbe und gegenüber auf der Iris, etwas höher, ein ebenso grosses dottergelbes Exsudatklümpchen, das einen Fremdkörper einzuschliessen scheint. Annäherung des Magneten bewirkt keine Verschiebung des Fremdkörpers. Glaskörper und Augengrund normal. $S = {}^{25}/_{40}$. Am folgenden Tage ist der Zustand unverändert. Nach Verengerung der Pupille durch Eserin liegt der Fremdkörper dem Pupillarrand der Iris ein wenig näher als dem Ciliarrand. Kleiner

Linearschnitt nahe dem Hornhautrande mit schmalem Messer, Irisvorfall vermieden. Nach Einführung des Hirschberg'schen Electromagneten in die Wunde sieht man den Fremdkörper langsam vorrücken und in der Wunde erscheinen, dahinter aber die damit verklebte Iris. Ersterer lässt sich mit dem stumpfen Häkchen leicht von der Iris lösen, die alsdann mit dem Spatel reparirt wird, worauf in 8—10 Tagen ganz befriedigende Heilung erfolgt. Das extrahirte Stückchen erwies sich als ein flacher Stahlsplitter von $1^1/_2$ mm Länge, 1 mm Breite und $^1/_4$ mm Dicke und von unregelmässig dreieckiger Gestalt.

Nur die vordere, nach der Hornhaut gekehrte Fläche war von der schon in situ bemerkten, eigelben Exsudatschicht bedeckt, während die der Iris zugekehrte hintere Fläche eine schwarze Farbe darbot.

Die Excudatschicht war von geringer Dicke und bestand, wie die sofort vorgenommene Untersuchung ergab, aus mässig zellenreichem Fibrin, welches durch die Einwirkung des Eisens in besonderer Weise verändert war und durch Einlagerung von fein vertheiltem Eisenoxydhydrat eine gelbe Färbung angenommen hatte. In das Fibrinnetz sind stark lichtbrechende, gelbbraun gefärbte, undeutlich grobkörnige Zellen von der Grösse der Lymphkörperchen und darüber eingelagert. Ihre Färbung ist meistens ziemlich gleichförmig, doch finden sich bei einzelnen auch dunklere rostfarbige Körner und Klümpchen eingeschlossen.

Das Gewebe ist ziemlich opak, wird aber durch Essigsäure etwas gehellt, so dass durch Hämatoxylin die Kerne der mit Eisen imprägnirten Zellkörper sichtbar werden. Zusatz von gelbem Blutlaugensalz und Salpetersäure bewirkt eine höchst intensive Blaufärbung des ganzen Gewebes. Auf die Anwesenheit von Spaltpilzen wurde sofort frisch als nach Zusatz von verschiedenen Reagentien und mit Hülfe von Färbungsmitteln, aber mit durchaus negativem Resultat untersucht" (147). —

Ein 13 j. zeigte nach einer Pfeilschussverletzung eine Wunde von 1 mm Durchmesser und dunkler Farbe lateralwärts an der Cornea des linken reizlosen und sehkräftigen Auges. Nach 14 Tagen holte Krückow beim ersten Griff mit Hirschberg's Electromagnet ein Nadelstück von 24 mm Länge, nachdem alle Versuche mit Pincetten u. s. w. vergeblich gewesen. (K., Moskau, Wjestnik Ophth. Dec. 1884.) (148.)

Fig. 17.

College Krückow war so freundlich, mir die Nadel zu übersenden, sowie die beifolgende Skizze (Fig. 17), welche die merkwürdige Lage der Nadel im Auge veranschaulicht.

Die folgende Casuistik verdanke ich der Güte des Herrn Dr. Gordon Norrie in Kopenhagen (Jan. 1885).

Fünf Fälle von Magnetoperationen von Prof. Hjort (Christiania).[1]

1) J. H., Mechaniker, 26 Jahre alt, bekam am 10. Januar 1882 einen Stahlsplitter in das linke Auge und wurde am 17. Januar in das „Rigshospital" aufgenommen. Die Reizung war bedeutend, Hornhaut diffus getrübt mit unebener Oberfläche. Nach oben und innen, 1 mm von dem Rande, wurde eine kleine winkelige Wunde gesehen. Nach einigen Tagen war die Reizung geringer, die Hornhaut klarer, die Pupille durch Atropin erweitert, eine partielle Verdunkelung der Linse und eine mehr ausgebreitete im Glaskörper sichtbar. Der Fremdkörper war nicht zu sehen. Am 21. Januar Operation. Nach Ablösung der Augapfelbindehaut wurde eine Incision 7—8 mm ab- und auswärts zwischen rect. ext. und rect. inf. gemacht. Der Magnet wurde 6 Mal nach verschiedenen Richtungen, selbst bis an die entgegengesetzte Wand, eingeführt, — aber vergebens. Die Operation wurde gut vertragen, die Irritation verschwand bald, die Form des Bulbus, die Beweglichkeit und der Lichtschein blieben erhalten, der obere innere Quadrant des Gesichtfeldes aber war verloren und die Consistenz ein wenig vermindert. Die proponirte Enucleation wurde von dem Patienten abgeschlagen. Er wurde am 30. Januar entlassen und erschien niemals wieder (149).

2) C. C., Sträfling, 36 Jahre alt, wurde am 21. Januar 1882 in das Spital gebracht. Als er einige Stunden vorher einen Granitblock mit Meissel und Hammer bearbeitete, wurde er von einem Fremdkörper, nach seiner Meinung einem Stückchen des Meissels, der ziemlich alt war, in das rechte Auge getroffen. Der Fremdkörper war sichtbar und ein Mitgefangener machte unmittelbar nach der Verletzung einen Versuch denselben mit einem Messer zu entfernen, wobei metallische Berührung bemerkt wurde. Hierbei glitt aber der Fremdkörper hinein und verschwand. Patient be-

[1] Die beiden ersten sind bereits früher publicirt.

merkte dann in dem Gesichtsfelde nach aussen einen schwarzen Fleck von der Grösse eines Pfennigstückchens, welcher später nach Atropineinträufelung verschwand. — Radiäre Wunde ein- und abwärts in der Corneoscleralgrenze von 4 mm Länge, wovon $2^1/_2$ mm in Cornea, wurde gefunden, T. n., S. $^{20}/_{40}$, etwas Schmerz und Empfindlichkeit, unbedeutende Lichtscheu und Thränen. Beim Blick nach ein- und abwärts wurde ophthalmoskopisch eine unregelmässige Verdunkelung im vorderen Theile des Glaskörpers, nicht aber das corp. alien. gesehen. 23. Februar: Mit einem schmalen Gräfe'schen Messer, in der Richtung nach hinten und innen geführt, wurde die Wunde nach hinten in meridionaler Richtung bis zu einer Länge von 5—6 mm erweitert. Iris prolabirte ein wenig und der Prolaps wurde abgeschnitten. Nach mehrmaligen vorsichtigen Einführungen des Magneten wurde, als dieser hinter der Iris aufwärts in der Richtung des corp. ciliar. geführt war, ein 5 mm langes und 0,75 mm dickes Eisenstückchen von triangulärer Form extrahirt, der Verlust des Glaskörpers war sehr unbedeutend. Listerverband. Der spätere Verlauf war beinahe schmerzlos, das Auge aber nach mehreren Wochen noch etwas roth und empfindlich; es entwickelte sich ein Phthisis anter. mit Einziehung des Wundortes. Cornea und Linse klar, hinter dieser eine graugelbe, homogene, unbewegliche Verdunkelung ohne sichtbare Vascularisation. Patient wurde am 26. April 1884 entlassen (150).

3) J. L., Mechaniker, 30 Jahre alt, bekam am 27. Febr. 1883 morgens einen Stahlsplitter in das rechte Auge. Abends auf dem Spitale konnte er nur die Bewegungen der Hand unmittelbar vor den Augen sehen; es bestand am Rande der Cornea ab- und einwärts eine rechtwinkelige Wunde (der längere verticale Schenkel 3 mm, der kürzere 1 mm), ciliare Injection, Cornea verdunkelt, fein punktirt an der Oberfläche, Iris verfärbt, unklar, nicht prolabirt, die Pupille aber nach der Richtung der Wunde verzogen, T. n., keine Empfindlichkeit beim Druck, ein wenig spontaner Schmerz. Ophthalmoskopisch ein schwacher graurother Reflex. Am nächsten Morgen Cornea und Iris noch trüber, corp. alien. nicht sichtbar: Operation. Durch einen 6 mm langen Schnitt, dem inneren Rand der Cornea entlang in der Verlängerung der Wunde gemacht, wurde der Magnet eingeführt. Als metallische Berührung nicht bemerkt wurde, wurde der entsprechende Theil der Iris abgeschnitten, der Magnet wieder eingeführt und ein graulicher Fremdkörper mit-

genommen; als dieser aber die Fläche gegen die Wunde kehrte, von dem Magneten bei der Extraction verloren. Beim Versuche das corp. alien. mit Pincette zu fassen wurde Zonula Zinnii zerrissen und ein Tröpfchen Glaskörper erschien, wobei der Fremdkörper ein wenig nach innen gegen die Mitte der Cornea dislocirt und bei der nächsten Einführung des Magneten ohne Schwierigkeit extrahirt wurde. Das Mass war 3,5 × 1,5 mm. 8. März 1883. Die Wunde geheilt, Cornea klar, die Pupille, das Colobom und ein Theil der Iris von einem Blutcoagulum gedeckt, in der Peripherie klares Kammerwasser. Bei der Entlassung am 6. April 1883 noch Belag an der Linsenkapsel; das Auge zählte Finger in 3 m. (151)

4) Johann L., Mechaniker, 28 Jahre alt, wurde kurz nach der Verletzung operirt. Der Fremdkörper war durch den inneren Theil der Cornea eingedrungen und wurde als ein 3 mm langer, schmaler, glänzender Körper in der Vorderkammer gesehen. Cornea war ein wenig uneben an der Perforationsstelle, übrigens klar, Iris klar, unbedeutende Irritation. S. nicht untersucht. Nach Schnitt mit Gräfe's Messer durch die Cornea gerade abwärts von dem corp. alien. wurde der Magnet eingeführt, worauf der Stahlsplitter extrahirt wurde; als aber die Spitze des Splitters in die Iris eingedrungen war, folgte diese mit und die Prolaps wurde abgeschnitten, wobei ein kleines Colobom gebildet wurde. Das Mass des Splitters 4,5 × 1 mm. Heilung ohne Reaction, Iris leicht an die Narbe geheftet. Bei der Entlassung am 10. Mai 1884 war die Linsenkapsel unverletzt und die Linse klar, von der hinteren Fläche dieser wurde aber ein ziemlich starker bräunlicher Reflex bei focaler Beleuchtung gesehen, und bei durchfallendem Licht eine dunkle sternförmige Figur, die den grössten Theil der Hinterfläche der Linse einnahm. Zwischen den Strahlen war ein stark rother Reflex und man sah Gefässe in dem Grunde. V. $^{20}/_{200}$, nicht durch Gläser verbessert. Pat. wusste nicht, ob er schlechter mit diesem Auge als mit dem anderen vor der Operation gesehen hatte. Er hatte keine Augenkrankheit gehabt, mehrmals aber Corp. aliena. Linkes Auge normal (152).

5) L. P., Kesselschmied, 58 Jahre alt, wurde am 18. September 1884 ins Spital aufgenommen. Tags zuvor hatte er einen Stahlsplitter in das rechte Auge bekommen, es wurde bedeutende Reizung und Chemosis gefunden, nach unten in der Cornea eine

winkelige Wunde mit den Schenkeln nach aufwärts gerichtet und mit dem oberen Theile etwas prominent, Iris adhärent, die Linse verdunkelt, meistens nach oben hin. An demselben Tage Operation. Iridectomie nach oben; mit dem Cystotome wurde die Kapsel geöffnet, ohne dass ein fremder Körper gefühlt wurde, etwas gelatinöse Linsenmasse wurde ausgepresst und der Rest mit Critchett's Löffel so gut wie möglich entfernt, wobei ein Tröpfchen corp. vitr. erschien. Nach mehrmaliger Einführung des Electromagneten und als dieser beinahe bis an das Centrum des Auges eingeführt war, wurde ein 6,5 mm langes, 3 mm breites, 1 mm dickes Stahlstückchen extrahirt ohne bedeutenden Glaskörperverlust. 24. September ciliare Schmerzen Nachts, das Auge etwas roth, Cornea klar, die winkelige Wunde ohne Infiltration verklebt, Vorderkammer flach und klar. Hinter der Iris eine gräulichrothe Masse, die das Colobom füllt. T. nicht unbedeutend erhöht (+ 1,5 ?). Verordnet Eserin-Morphium. 30. September. Die Reizung hat abgenommen, T. eher vermindert. Warme Umschläge. Vom 11. October wurde er ambulatorisch behandelt, und wurde zum letzten Mal um Neujahr gesehen. Cornea war dann klar, das Auge blass und T. etwas vermindert, Lichtschein vorhanden. Das linke Auge war normal (153).

Conrad Krebs, Elektromagnetisk Extraction af Järn- og Staalsplinter fra det indre af öjet (Hosp. tid. R. III. Bd. 2, p. 385).

Verf. beschreibt 12 Magnetextractionen von Eisensplittern aus der Tiefe des Auges, die alle in Dänemark vorgenommen sind seit November 1881.

1) Dr. Krebs (Copenhagener Communehospital).

Der Patient, ein 24jähriger Seemann (Arrestant), wurde am 18. Januar 1883 in Prof. Holmer's Abtheilung des genannten Spitals aufgenommen. 10 Tage vorher war sein linkes Auge beim Hämmern einer Stahlplatte von einem Stahlsplitter getroffen. Der Schmerz war im Momente der Verletzung sehr heftig, er wusste aber nicht, ob der Splitter in das Auge gedrungen war oder nicht. Er gab an, dass das Auge augenblicklich nach der Verletzung stark geröthet und Sehen ganz erloschen war. Trotz sehr heftiger Schmerzen fuhr er mit seiner Arbeit in den nächsten zwei Tagen fort und erst am dritten Tage wurde er durch die Polizei auf der Klinik Dr. Edm. Hansen Grut's vorgestellt. Hier wurde die Diagnose: „Stahlsplitter im Inneren des Auges" gestellt, das Corp. alien.

konnte aber wegen Blutungen im Glaskörper nicht gesehen werden. Da die Reizung gering und der Schmerz verschwunden war, wartete man einige Tage und als danach eine Operation nothwendig schien, wurde er von der Polizei in das Communehospital eingelegt.

Hier ward folgendes gefunden, am 11. Tage nach der Verletzung: An der linken Palpebra sup. 1 cm vom Canthus int. eine Narbe von dem freien Rande des Lides schräg auf- und einwärts. Conjunctiva palp. stark diffus injicirt, Cornea und Linse klar ohne Wunde; Vorderkammer von normaler Tiefe, Kammerwasser klar, Iris aber leicht verfärbt, Pupille nicht beim Lichteinfalle reagirend, unregelmässig; Synechien konnten aber nicht deutlich gesehen werden. Bei starker Rotation des Bulbus nach aussen erschien 5 mm vom Rande der Cornea beinahe in der Horizontalebene eine bedeutende rundliche Wunde in der Sclera, beinahe von der Grösse einer Linse, mit stark geschwollenen Rändern und ein wenig Aderhautpigment in der Mitte. Der ganze vordere Theil des Glaskörpers war mit Blut angefüllt, ein Stiel aber vom Blutgerinnsel im Glaskörper bis in die Wunde oder der Splitter selbst konnten nicht entdeckt werden. T. absolut vermindert; beim Druck bedeutender Schmerz; kein Lichtschein. Das rechte Auge war normal. 23. Juni: Am 14. Tage nach der Verletzung wurde in tiefer Narkose Extraction des Splitters vorgenommen mittelst des Electromagneten, welcher nach Lösung eines dreieckigen Conjunctivalläppchens, durch einen meridionalen Schnitt in der Sclera eingeführt wurde. Der Stahlsplitter war dreieckig, die Länge $^3/_4$ cm, die Breite der Basis $^1/_3$ cm. Nur eine ganz geringe Menge von Blut wurde durch den Scleralschnitt entleert. Kein Glaskörperverlust. Ein antiseptischer Occlusionsverband wurde angelegt. 24. Juni: Das Aussehen des Auges sehr gut. 13. Juli: Keine Irritation des Auges, kein Schmerz, T. normal, geringe Verfärbung der Iris. Die Tiefe der Kammer normal, kein Lichtschein, Ophthalmoskopie noch unmöglich. Nach Einträufelung von Atropin wurden mehrere kleine Synechien und bedeutende Blutmassen in der Tiefe des Auges gesehen. 3. August: Lichtschein unzweifelhaft vorhanden, das Blut theilweise resorbirt, keine Irritation. Der Patient wurde auf Wunsch der Polizei entlassen und später nicht wieder gesehen (154).

2) Dr. Gulstad (Odense).

Als der Patient — ein 19jähriger Schmiedegeselle — vor 5 Tagen den Huf eines Pferdes beschnitt, wurde sein linkes Auge

durch ein Stückchen des Messers getroffen. Augenblicklich war der Schmerz nicht sehr gross, er bemerkte aber einen schwarzen Fleck im Gesichtsfelde auswärts und ein wenig nach oben, anscheinend einen Fuss von ihm entfernt; der Fleck verschwand einige Tage später, und das Gesicht war dann sehr schlecht. Einige Stunden nach der Verletzung war das Thränen bedeutend und er hatte remittirende Schmerzen in der Stirn und rings um das Auge, welche in der letzten Nacht sehr stark gewesen waren. Er hat seit zwei Tagen Atropin benutzt. Der Befund in der Klinik Dr. Gulstad's war (August 1882) folgender: Am rechten Auge ciliare Injection, ein wenig Empfindlichkeit gegen Druck in der Ciliargegend nach innen und unten; in der Cornea 2 mm ein- und abwärts vom Centrum wurde eine lineare, graue, horizontale, perforirende, 1 mm lange Wunde ohne Hof gesehen; die Tiefe der Kammer war normal, das Kammerwasser klar, nur ein sehr kleines Hypopyon wurde gefunden; die Iris war ein wenig verfärbt, die Pupille gut dilatirt nach oben, aber an der Mitte des unteren Randes war eine ziemlich breite Synechie von der Länge der Corneawunde und in derselben Höhe wie diese, nur ein wenig nach auswärts; übrigens war keine Wunde in der Linse und der Linsenkapsel sichtbar. Die Linse war klar, nur wurde in der hintern Rinde in derselben Höhe, aber ein wenig auswärts von der Synechie, ein runder, glänzender, weisser Fleck, 3 mm in Diameter, mit einem kleinen horizontalovalen, dunklen Flecke im Centrum, gesehen, und ausserdem eine centrale, schwach grauliche, sternförmige Verdunkelung, die beinahe die erweiterte Pupille deckte. Mit dem Ophthalmoskop war es möglich durch die Peripherie der Linse zwischen den Spitzen des Sternes den Augenhintergrund zu erkennen: keine Glaskörperopacitäten wurden gesehen, der fremde Körper wurde nicht gefunden, nicht einmal bei starken Bewegungen des Auges. Dasselbe zählte Finger in 7'. In Chloroformnarkose wurde ein Conjunctivalläppchen zwischen rect. ext. und inf. lospräparirt mit einer Lanze wurde ein meridionaler, 8 mm langer Schnitt, dessen vorderer Rand 8 mm von Cornea entfernt war, durch die Sclera gemacht und beim dritten Versuche wurde ein flacher, scharfeckiger, $1^3/_4$ mm langer, 1 mm breiter und $^1/_4$ mm dicker Eisensplitter durch den Elektromagneten herausgeholt.[1] Kein Verlust des Glaskörpers während der Operation.

[1] Man sieht, dass rationelle Operation auch unter ungünstigen Verhältnissen ein befriedigendes Ergebniss liefert. (Vgl. p. 36.) H.

Das Conjunctivalläppchen wurde mit zwei Suturen befestigt. 10 Tage nach der Operation war die Reizung geschwunden, das Auge zählte Finger in 14'. Sechs Monate später war nach Atropineinträufelung mit +2,25 D. S. = $^5/_{24}$. Die Linse war klarer, die sternförmige Trübung war zu einem schwachen, centralen Nebel von 4 mm Diameter reducirt, während der weisse glänzende Fleck mit dem dunklen ovalen Centrum unverändert war. Mit dem Ophthalmoskop war es möglich das hintere Ende der Incisionswunde in der Sclera als einen länglichen, grünlich-weissen, scharf begrenzten Fleck zu sehen. In der Netzhaut wurde keine andere Narbe entdeckt; der Glaskörper war vollständig klar (155).

3) Der 8jährige Sohn eines Schmiedemeisters consultirte Dr. Gulstad am 24. November 1882. Als er Tags zuvor in der Schmiede mit einem Hammer auf einen Ambos schlug, bemerkte ein Anwesender, daß ein Stückchen des Hammers abgeschlagen war und am Auge des Knaben wurde ein kleiner, rother Fleck gesehen. Obgleich er behauptete, dass er keinen Schlag am Auge bemerkt hatte, und obgleich das Sehen ganz normal war, wünschte die Mutter doch das Auge untersucht zu haben.

Am rechten Auge wurde 3 mm von dem inneren Rande der Cornea ein wenig unter dem Horizontalmeridian in der Augapfelbindebaut eine horizontale, lineare, 1 mm lange Wunde, die mit einem kleinen klaren Tropfen, dem Glaskörper ähnlich, gefüllt war, gesehen; in der Sclera war die Wunde dunkel gefärbt, wahrscheinlich vom Pigment der Choroidea. Die Umgebung der Wunde war etwas roth, welche Farbe sich allmählich schwächer nach dem unteren Theile der Cornea hin streckte. Patient bemerkte kein Scotom im Gesichtsfelde. S. normal; Cornea, Iris und Linse normal. Nach Atropineinträufelung wurde die Pupille ganz gleichmässig dilatirt und der Glaskörper wurde klar gefunden, die Papille normal. In Aequator hinter dem unteren Theile der Linse wurde in der Netzhaut eine prominirende, begrenzte, weisslichgrüne Exsudatmasse von der Grösse der Papille bemerkt; in dieser Masse wurde ein dunkler Körper und in dem vorderen Rande einige metallisch glänzende Punkte gesehen. Von dem fremden Körper nach der Scleralwunde ihn eine Reihe kleiner Bluttropfen. In seiner Umgebung war die Netzhaut ein wenig geschwollen, mit mehreren Ecchymosen. Am nächsten Tage wurde die Operation in Chloroformnarkose gemacht in derselben Weise wie im vorigen Falle. Viermal wurde der Elec-

tromagnet, der als Südpol wirkte, vergebens eingeführt; dann wurde der Magnet als Nordpol eingeführt und der Splitter wurde leicht extrahirt. Der Glasköper war während der Operation stark nach vorne gewölbt, es trat aber kein Verlust des Glaskörpers ein. Der Eisensplitter war flach-oval, 2,5 mm lang, 1,5 mm breit, 0,5 mm dick.

10 Tage nach der Operation wurde Patient entlassen. Ganz normale S. und klarer Glaskörper. Nur ein flacher, glänzend weisser Fleck mit einigen Ecchymosen und Pigmentflecken am Orte des Fremdkörpers und im Umfange etwas Pigment und einige Ecchymosen wurden gesehen. — Zwei Tage später war S. noch normal, der Augenhintergrund wurde aber nicht ganz klar gesehen und der untere Theil des Glaskörpers war sehr unklar mit schwarzen Massen; nur der hintere Theil der Operationswunde wurde als ein glänzend weisser Fleck gesehen. — In den folgenden Tagen wurde unter dem unteren Rand der Pupille im Glaskörper eine freie, horizontale, spinngewebsartige, wie von Staub bedeckte Membran, die theils an die Papille, theils auf- und auswärts ausgespannt war, sichtbar. Diese Membran wurde allmählich klarer und es wurde möglich, die weisse Operationswunde und am Platze des fremden Körpers eine undeutliche Ecchymose und einige grünlichweisse kleine Exsudatflecken zu sehen. S. war fortwährend ziemlich gut. — Anderthalb Monate später konnte er nur in einem kleinen Gesichtsfelde auswärts Finger in drei Fuss zählen, und es waren bedeutende Netzhautablösungen (eine kleinere nach oben und aussen, eine grössere abwärts), in deren innerem Theil eine rothe Blutfarbe gesehen wurde, entstanden. T. ein wenig herabgesetzt (156).

4) Dr. Lorentzen (Aalborg).

Bei einem jungen Mann wurde mehrere Tage nach der Läsion ein Eisensplitter aus dem Glaskörper durch den Electromagneten extrahirt. Die Entzündung exacerbirte aber und eine Enucleation wurde nothwendig. (157.)

5) Idem.

Extraction eines Eisensplitters aus der Vorderkammer mittelst des Electromagneten mit vollständig gutem Resultat. (158.)

6) Dr. Edm. Hansen Grut.

Ein 34jähriger Schmied bekam am 5. November 1881 einen Eisensplitter in das linke Auge, welches übrigens zwei Stunden später ganz reizfrei war. In der Höhe des unteren Randes der Pupille war in der Cornea eine $1^1/_4$‴ lange verticale Wunde und

ein wenig höher wurde in der vorderen Linsenkapsel ein dreieckiges Metallstückchen, welches mit der Basis in der Linsenkapsel festsass, während die Spitze in der Kammer prominirte, gesehen. Die Linse war vollständig klar.

Am nächsten Tage wurde es vergebens versucht, den Splitter mittelst Application des Electromagneten an der Aussenseite der Cornea frei zu machen. Es wurde dann Iridectomie aufwärts gemacht und der Splitter wurde durch die Wunde nach einigen Versuchen mit dem Magneten extrahirt. Drei Wochen später wurde Cataractextraction mit normalem Verlaufe gemacht. Das Sehen war schliesslich gut (159).

7) Idem.

14 Tage vorher wurde ein 26 jähriger Schmied von einem Stahlstückchen in das linke Auge getroffen. Nach Atropineinträufelung in der Cornea eine kleine, beinahe centrale und in der vorderen Linsenkapsel eine gleiche Narbe gesehen. Von dieser letzten ging ein cataractöser Streifen aus, welcher nahe an der Hinterfläche der Linse, wo ein kleines Corp. alien. festsass, endigte. Die Linse theilweise cataractös, Corp. vitr. und der Augenhintergrund normal. Keine Spur von Reizung, S $^{3}/_{36}$, Tn. — Das rechte Auge gesund, emmetropisch mit normaler S. — Es wurde modificirte lineare Cataractextraction gemacht; mit der Kapsel wurde ein wenig Eiter entleert, der Fremdkörper aber nicht. Der Electromagnet, durch die Operationswunde eingeführt, holte augenblicklich Corp. alien. heraus. In der ersten Zeit nach der Operation erschien der Patient einige Mal auf der Klinik, der spätere Verlauf ist aber unbekannt (160).

8) Idem.

Ein 21jähriger schwedischer Landmann bekam vor 4 Wochen beim Hämmern an einem Stahlbohrer einen Splitter in das linke Auge, welches seitdem ziemlich gereizt gewesen ist. An der Cornea in der Höhe des äusseren Randes der Pupille wurde eine $1^{3}/_{4}$''' lange, transversale Wunde gefunden, bedeutende Synechien, cataracta traumatica, in dem unteren Theil des Pupillarraumes ein wenig Linsensubstanz in die Kammer hineinragend. Das Auge zählte Finger in $^{1}/_{2}$', auf- und einwärts konnte es die Bewegungen der Hand nicht sehen. — Am nächsten Tage wurde modificirte lineare Cataractextraction (abwärts) gemacht und dann der Electromagnet durch die Operationswunde eingeführt, nach allen Richtungen in Corp. vitr. gedreht, ja Fundus oculi wurde berührt, aber

kein Fremdkörper wurde gefunden. Nur eine sehr geringe Menge des Glaskörpers ging verloren und das Auge collabirte nur sehr wenig. — 4 Tage später wurde Enucleation wegen Phlegmone bulbi gemacht und ein ziemlich grosser, länglicher Eisensplitter, in der stark verdickten Netzhaut nahe dem hinteren Pol eingekeilt, gefunden (161).

9) Idem.

Ein 31jähriger schwedischer Maschinist bekam vor 4 Wochen beim Hämmern einen Stahlsplitter in das linke Auge, welches seitdem roth und entzündet gewesen ist. Es wurde auswärts in der Cornea eine schräg verlaufende Narbe und in der Iris eine Einkerbung gefunden. Linse getrübt, Iris stark verfärbt. 5 Tage später wurde auswärts in Corp. vitr. ein grosses gelbliches Exsudat gesehen; diesem diametral gegenüber wurde ein Scleralschnitt gemacht, durch welchen die electromagnetische Sonde in Corp. vitr. eingeführt wurde. Die Bewegungen des Magneten wurden deutlich durch die Pupille und den klaren Theil der Linse gesehen. Ein kräftiger Magnet wurde benutzt und es wurde lange, aber ohne Erfolg versucht. Desshalb Enucleation. Der Fremdkörper war ein ansehnlicher Eisensplitter, in die besprochenen Exsudatmasse eingelagert. Die Exsudatmasse war von dem eiterinfiltrirten Corp. vitr. umgeben. Das Exsudat war so fest und zähe, dass nur nach Zerreissen desselben zwischen den Fingern der Magnet im Stande war, den Splitter auszuziehen (162).

10) Idem.

Ein 30jähriger Maschinist wurde vor 4 Wochen beim Hämmern von einem Eisensplitter in das rechte Auge getroffen. Die Sehschärfe wurde bald vermindert und es trat eine Entzündung ein; diese verschwand jedoch bald wieder, um, nach einer längeren Reise des Patienten, mit Röthe und Schmerz auf's Neue anzufangen. Es wurde in der Cornea eine fleckförmige Narbe gefunden, es war starke Lichtscheu, ciliare Injection, contrahirte Pupille mit Synechien, weit vorgeschrittener Cataract bei ziemlich gutem Lichtschein und Projection vorhanden. — 14 Tage später wurde Cataractextraction (abwärts) mit nachfolgender Einführung des Electromagneten in Corp. vitr. gemacht, aber ohne Erfolg, wesshalb Enucleation. Aufwärts, einwärts und nach hinten wurde in der Retina ein sehr bedeutender Eisensplitter, von gelblichen, zähen Exsudatmassen umgeben, gefunden (163).

11) Idem.

Ein 18jähriger Maschinist bekam in das linke Auge vor $1^1/_2$ Jahren einen kleinen Eisensplitter. Er bemerkte augenblicklich, dass das Sehen afficirt war und dass dieses mehr und mehr abnahm. Entzündung und Schmerz waren niemals vorhanden. — In der Höhe des mittleren Theils des äusseren Pupillarrandes wurde in der Cornea eine verticale, $1^1/_4$''' lange, lineare Narbe, auf- und auswärts in dem Pupillarrande eine kleine Synechie gefunden. Die Iris am entsprechenden Theil rostbraun, übrigens normal. Die Linse cataractös, Lichtschein und Projection gut. — Es wurde Cataractextraction gemacht (die Kapsel musste mit der Kapselpincette entfernt werden, wobei die ganz weiche Linsenmasse entleert, der Fremdkörper aber nicht gesehen wurde). Nach der Operation konnte der Patient die Bewegungen der Hand sehen, aber nicht die Finger zählen. 3 Monate später wurde es versucht, den Splitter mittelst des Magneten zu entfernen, und durch den Augenspiegel war es möglich zu sehen, dass der Magnet die den Splitter umgebenden Exsudatmassen bewegte und streckte, der Splitter wurde aber nicht herausgenommen (164).

12) Idem.

Ein 17jähriger Schmiedelehrling bekam Abends zuvor beim Hämmern einen Splitter in das rechte Auge. — Aufwärts in der Cornea ist eine grosse perforirende Wunde mit Irisprolaps, gedeckt durch fibrinöses Exsudat. Chemosis und Schmerz bedeutend. Es wird versucht, den Splitter durch den Electromagneten (schwächer als der gewöhnlich benutzte) zu entfernen, aber ohne Erfolg, wesshalb Enucleation. In Corp. vitr. wurde ein ansehnlicher, flacher, dreieckiger Eisensplitter gefunden (165).

Verf. betont 3 ungünstige Momente: 1) Einkeilung des Fremdkörpers in der hinteren Bulbuswand, 2) Einlagerung desselben in Exsudatmassen, 3) Späte Operation, weil die Exsudatmassen dann noch fester sind.

Hamburg, den 30. Januar 1885.

Sehr verehrter Herr College!

„Ich hatte vor einiger Zeit einen nach Ihren Angaben construirten Electromagneten von Dörffel in Berlin für die Augenstation des Allgemeinen Krankenhauses kommen lassen, und bin in der glücklichen Lage, Ihnen die erfreuliche Anzeige machen

zu können, dass es mir gleich am ersten Tage, nachdem ich in den Besitz des Instrumentes gekommen war, gelungen ist, einen Eisensplitter aus der vorderen Kammer des rechten Auges eines jungen Menschen zu entfernen.

Ich erlaube mir, Ihnen den Fall ganz kurz mitzutheilen, da ich vermuthe, dass es Sie ganz besonders interessiren wird, zu hören, dass es auch Andern mit dem vortrefflichen Instrument, welches nach meiner Ansicht in dem Armamentarium keiner grösseren Klinik fehlen dürfte, gelungen ist, vorzügliche Resultate zu erzielen.

Dem Patienten, der bei hiesiger Pferdebahn angestellt ist, war am 25. December v. J. beim Beschlagen eines Pferdes ein Stück Eisen in das rechte Auge geflogen. Einige Stunden nach der Verletzung stellte er sich auf der Augenstation vor, und constatirte ich im oberen äusseren Quadranten der Cornea des rechten Auges eine schon verklebte Risswunde und darunter in der Iris einen circa $1^1/_2$ mm aus dem Irisgewebe hervorragenden Eisensplitter. Das Kammerwasser, welches sich bereits wieder angesammelt hatte, war leicht getrübt, ebenso wie die Linse. Der Fremdkörper hatte also die Iris durchschlagen und sass im Irisgewebe und Linsenmasse eingeklemmt.

Nachdem ich mit einem v. Graef'schen Messer eine Incision gemacht hatte, versuchte ich zuerst das Corp. alien. mit der Pincette zu fassen, weil ich glaubte, der Splitter wäre so fest eingekeilt, dass die Kraft des Magneten nicht ausreichen würde, ihn herauszuholen. Nachdem die Pincette aber trotz aller Versuche an der glatten Oberfläche des Eisensplitters abglitt, setzte ich das etwas gebogene Ende des Electromagneten auf die Wunde, und schnellte der Splitter, nachdem er einige pendelnde Bewegungen mit der Spitze gemacht hatte, mit einem Ruck an den Magneten heran. Der übrige Heilungsverlauf bietet nichts besonders Erwähnenswerthes dar. Der operative Eingriff heilte ohne jede Reaction, und resorbirten sich die getrübten Linsenmassen, so dass Patient ein gebrauchsfähiges Auge erhielt (166).

Ich hoffe recht bald in der Lage zu sein, weitere glückliche Erfolge mittheilen zu können, die ich mit Ihrem neuen Instrumente erzielt habe."

Mit collegialischem Gruss

Ihr ergebenster Dr. Haase.

J. Aub in Cincinnati (Transact. of the American ophth. society 1885[1]) hatte von 1874 bis 1881 acht Fälle von Entfernung eines Fremdkörpers aus der Vitrina, die stets die spätere Enucleation erheischten; seitdem hatte er vier Fälle mit dem Electromagneten (Bradford's) operirt und davon drei mit gutem Erfolge.

1) Hr. J. S. (Alter?) kam, 1 Stunde nach der Verletzung, den 13. Juli 1881: am lat. Rande der r. Hornhaut eine verticale Wunde von 2‴. Vordere Kammer und Glaskörper voll Blut. S = $^1/_8$. Atropin etc. 15. Juli Chemos., 17. Juli geringer. Die Wunde wurde nach oben wie nach unten erweitert, der Electromagnet in die Vorderkammer eingeführt und ein Eisensplitter von $^3/_4$ Gran extrahirt. Bald S = $^2/_{200}$. Im vorderen Theil des Glaskörpers unmittelbar hinter dem lateralen Linsenrande ist ein kleiner schwarzer Körper sichtbar. Schiessende Schmerzen. Am 28. Juli wurde vor der alten eine neue Incession von 3‴ angelegt und der Electromagnet zwischen Linsenrand und Ciliarfortsätzen eingeführt und ein Fremdkörper von $^1/_2$ Gran extrahirt. Am 12. August T = 1, S fast $^{20}/_{30}$, Augengrund klar. Am 10. Mai 1882 S wie zuvor, das Auge ist reizlos (167).

[Der einzige Fall, wo meines Wissens zwei gleichzeitig eingedrungene Eisensplitter mit dem Magneten aus dem Augeninnern geholt sind. Vgl. auch F 59, p. 92.]

2) H. S., 42 Jahr alt, kam 1. April 1882, eine Woche nach der Verletzung der r. A. Der Splitter hatte die Hornhaut am Limbus durchschlagen und war ohne Linsenverletzung in den Glaskörper gedrungen, wo man ihn, umgeben von Blutgerinnseln sehen konnte. Am 5. Mai war das Auge schmerzhaft und roth, der Fremdkörper sichtbar. Unter Narcose wurde ein meridionaler Scleralschnitt nach unten, von der Insertion des unteren Grades $2^1/_2$‴ nach rückwärts angelegt, der Electromagnet eingeführt und nach 15 Secunden mit dem Fremdkörper ausgezogen: letzterer misst 3×1 mm und wiegt $1^1/_2$ gran.[2] — 6. Aug. S = $^{20}/_{30}$, Augengr. klar, Schnittnarbe sichtbar. 27. Juni 1884: St. id. (168).

3) R. B., 25 Jahre alt, kam 1 Stunde nach der Verletzung, am 25. April 1883. Am inneren Rande der Hornhaut ist eine

[1] Empfangen am 3. März 1885.

[2] Ich weiss nicht, ob die amerikanischen grains mit unseren Granen identisch sind; aber jedenfalls möchte ich nicht glauben, dass ein so kleiner Fremdkörper 90 mgr wiegen könnte.

Wunde von $1^1/_2$‴ mit Irisvorfall; am äusseren-unteren Quadranten des Augengrundes ein Extravasat, das einen Fremdkörper zu bedecken schien. 20. April: Abtragung des Irisvorfalls, am 14. April S = $^{20}/_{70}$. Fremdkörper eingebettet. Am 30. Mai dislocirt und am Boden des Augengrundes liegend. Am 13. Mai wurde das Auge roth und am 14. operirt: unter Aether wurde ein Schnitt zwischen dem äusseren und unteren Rectus, 3‴ entfernt vom Hornhautrand, 4‴ lang angelegt; das obere Ende des Schnittes, 1‴ lang, rechtwinklig nach beiden Seiten verlängert (!), der Electromagnet eingeführt und nach 10 Secunden mit dem Fremdkörper zurückgezogen; 2 Tropfen Glaskörper verloren. Die Wunde wurde durch eine Naht mit 2 Nadeln geschlossen, welche von der inneren Seite der Sclera eingestochen und durch Kapsel und Bindehaut gestossen wurden. Am 23. Juni S = $^{20}/_{70}$, Auge weiss. Am 2. Mai 1884 S = $^{20}/_{50}$. Augengrund klar, an der Einbettungsstelle Chorioidealruptur, an der Schnittstelle Chorioidealatrophie (169).

4) L. E., 27 Jahre alt, kam 1883, 40 h nach der Verletzung. Grosse centrale Hornhautwunde, worin Linsensubstanz und die erst am 12. Tage sich schloss. Pat. arbeitet bis zum 14. Decbr. 1883 und kam am 10. Jan. 1883 mit Iridocycl. Magnetoperation fruchtlos, Enucl. Der Splitter sass im Exsudat am Ciliarkörper fest eingebettet (170). —

Bei einem Arbeiter fand E. Meyer in Paris (Soc. franç. d'ophth. 29. Jan. 1885, Progrès méd. 7. März) den Glaskörper voll Blut und darin einen hellglänzenden Splitter. Da ein Electromagnet nicht zur Stelle war, wurde ein solcher improvisirt und durch einen meridionalen Scleralschnitt im Glaskörper hin und hergeführt (promené). Der extrahirte Splitter mass 6 : 3 mm. Die Trübungen klärten sich. S = $^1/_2$. (171).

Wenn in der darauf folgenden Discussion Hr. Gorecki durch den Calcül nachwies, „que la puissance d'un électro-aimant ne peut suffire à l'exiguité d'un corps étranger à extraire“ (Annales d'Ocul. Janv.-Févr. 1885), so wird der geneigte Leser mit mir überzeugt sein, dass es am besten ist, diese Rechnung auf sich beruhen zu lassen.

ATLANTEN

von

Professor Dr. Wilhelm Braune in Leipzig.

Verlag von VEIT & COMP. in Leipzig.

Braune, Dr. Wilhelm, Professor der topographischen Anatomie zu Leipzig.

Topographisch-anatomischer Atlas. Nach Durchschnitten an gefrornen Cadavern. Nach der Natur gezeichnet und lithographirt von C. SCHMIEDEL. Colorirt von F. A. HAUPTVOGEL. Zweite Auflage. 33 Tafeln. Mit 49 Holzschnitten im Text. (II u. 56 S.) Imp.-Fol. 1875. geb. in Halbleinw. ℳ 120. —

Mit Supplement: **Die Lage des Uterus** etc. (s. u.) ℳ 165. —

——— **Topographisch-anatomischer Atlas.** Nach Durchschnitten an gefrornen Cadavern. (Kleine Ausgabe von des Verfassers topographisch-anatomischem Atlas mit Einschluss des Supplementes zu diesem: „Die Lage des Uterus und Foetus" etc.) 34 Tafeln in photographischem Lichtdruck. Mit 46 Holzschnitten im Text. (218 S.) Lex.-8. 1875. in Carton. ℳ 30. —

——— **Die Lage des Uterus und Foetus am Ende der Schwangerschaft.** Nach Durchschnitten an gefrornen Cadavern illustrirt. Nach der Natur gezeichnet und lithographirt von C. SCHMIEDEL. Colorirt von F. A. HAUPTVOGEL. Supplement zu des Verfassers topographisch-anatomischem Atlas. 10 Tafeln. Mit 1 Holzschnitt im Text. (4 S.) Imp.-Fol. 1872. in Mappe. ℳ 45. —

Auch mit englischem Text unter dem Titel:

——— **The position of the uterus and foetus at the end of pregnancy.** Illustrated by sections through frozen bodies. Drawn after nature and lithographed by C. SCHMIEDEL. Coloured by F. A. HAUPTVOGEL. Supplement to the authors topograph.-anatom. Atlas. 10 plates. With one woodcut in the text. (4 S.) Imp.-Fol. 1872. in Mappe. ℳ 45. —

——— **Der männliche und weibliche Körper im Sagittalschnitte.** Separat-Abdruck aus des Verfassers topograph.-anatom. Atlas. 2 schwarze Tafeln in Lithographie. Mit 10 Holzschnitten im Text. (32 S.) 1872. Imp.-Fol. (Text in gr. 8.) in Mappe. ℳ 10. —

——— **Das Venensystem des menschlichen Körpers.** Erste Lieferung: **Die Venen der vorderen Rumpfwand des Menschen**, unter Mitwirkung von HUBRY FENWICK, F. R. C. S. Eng., Assistant surgeon to the London Hospital. Vier Tafeln (Imperial-Folio-Format) in Buntdruck mit erläuterndem Text. (VIII u. 72 S. in gr. 8. mit 13 Holzschnitten.) ℳ 45. —

Zu beziehen durch alle Buchhandlungen des In- und Auslandes.

Wir laden zum **Abonnement** ein auf den **Jahrgang 1885** des:

ARCHIV
für
ANATOMIE UND PHYSIOLOGIE.

Fortsetzung des von **Reil, Reil** und **Autenrieth, J. F. Meckel, Joh. Müller, Reichert** und **du Bois-Reymond** herausgegebenen Archives.

Herausgegeben von

Dr. Wilh. His und **Dr. Wilh. Braune,**
Professoren der Anatomie an der Universität Leipzig,
und
Dr. Emil du Bois-Reymond,
Professor der Physiologie an der Universität Berlin.

Vom **„Archiv für Anatomie und Physiologie"** erscheinen jährlich 12 Hefte in gr. 8. in eleganter Ausstattung mit zahlreichen Holzschnitten und Tafeln. 6 Hefte davon entfallen auf den anatomischen und 6 auf den physiologischen Theil.

Der Preis des Jahrganges ist ℳ 50.

Auf die **anatomische** Abtheilung (Archiv für Anatomie und Entwickelungsgeschichte, herausgegeben von His und Braune) kann ebenso wie auf die **physiologische** Abtheilung (Archiv für Physiologie, herausgegeben von E. du Bois-Reymond) **separat** abonnirt werden. Der Preis der anatomischen Abtheilung beträgt für Einzelbezug ℳ 40; der Preis der physiologischen Abtheilung ℳ 24.

Bestellungen auf das vollständige Archiv, wie auf die einzelnen Abtheilungen desselben nehmen alle Buchhandlungen des In- und Auslandes entgegen.

Leipzig, 1885.

Die Verlagsbuchhandlung:
Veit & Comp.

Verlag von VEIT & COMP. in Leipzig.

Bei uns ist erschienen:

Ueber den
Kreislauf des Blutes
im menschlichen Gehirn.

Untersuchungen
von
A. Mosso,
Professor der Physiologie in Turin.

Mit 87 Abbildungen im Text und 9 Tafeln.
gr. 8. 1881. geh. Preis 10 ℳ.

Von demselben Verfasser erschien:

Die Diagnostik des Pulses
in Bezug auf
die localen Veränderungen desselben.

Mit 15 Holzschnitten im Text und 8 Tafeln.
gr. 8. 1879. geh. Preis 6 ℳ.

Im unterzeichneten Verlage erscheint im vierten Jahrgang und ist durch alle Buchhandlungen des In- und Auslandes, sowie durch die Postanstalten des Deutschen Reiches zu beziehen:

Neurologisches Centralblatt.

Übersicht der Leistungen auf dem Gebiete der Anatomie, Physiologie, Pathologie und Therapie des Nervensystems einschliesslich der Geisteskrankheiten.

Herausgegeben von

Professor Dr. E. Mendel

zu Berlin.

Monatlich erscheinen zwei Nummern. Der Preis des Jahrganges beträgt ℳ 16.— direct von der Verlagsbuchhandlung unter Kreuzband bezogen ℳ 16. 80 ₰.

Gesondert und ohne erhebliche Rücksicht auf einander zu nehmen haben sich allmählich die Anatomie des Centralnervensystems, die Physiologie des Gehirns und des Rückenmarks, die Pathologie des gesammten Nervensystems, und, von letzteren getrennt, die Psychiatrie entwickelt.

Mehr und mehr hat sich jedoch in den allerletzten Decennien die wissenschaftliche Forschung bestrebt, die Bindeglieder zwischen der Anatomie einer- und der Physiologie andererseits, zwischen diesen wieder und der Pathologie des Nervensystems aufzusuchen, und ganz besonders auch die Psychiatrie mit jenen in nähere Verbindung zu bringen.

Die Aufgabe der Zukunft wird es sein, die hier geschlagenen Brücken, die meist noch schwankende und schmale sind, zu befestigen, zu verbreitern.

Bei der grossen Menge von Thatsachen, die auf jenem Gebiete die anatomische Forschung, wie das physiologische Experiment fördert, bei der sich häufenden Zahl der hierher gehörigen klinischen Untersuchungen und Einzelbeobachtungen, die alle wieder zerstreut in den verschiedensten Journalen sich finden, wird es für den Einzelnen fast unmöglich, sich fortdauernd ein Bild über das Gesammtgebiet zu verschaffen.

Das „Neurologische Centralblatt" stellt es sich zur Aufgabe, in kurzen Zwischenräumen seinen Lesern über die neuesten wissenschaftlichen Leistungen auf all den bezeichneten Gebieten Bericht zu erstatten und so gewissermassen einen **neurologischen Jahresbericht** zu liefern.

Das „Neurologische Centralblatt" bringt:

I. Kurze Originalmittheilungen. — II. Referate: 1) Anatomie des Nervensystems; 2) Experimentelle Physiologie; 3) Pathologische Anatomie; 4) Pathologie des Nervensystems; 5) Psychiatrie; 6) Therapie. Elektrotherapie; 7) Forensische Psychiatrie; 8) Anstaltswesen. — III. Gesellschafts- und Versammlungsberichte. — IV. Besprechungen von selbständigen Werken. — V. Bibliographie. — VI. Personalien und Vermischtes.

Das „Neurologische Centralblatt" zählt zu seinen Mitarbeitern: Prof. Dr. Bechterew (Kasan), Prof. Dr. O. Berger (Breslau), Prof. Dr. Binswanger (Jena), Dr. Eisenlohr (Hamburg), Prof. Dr. Erb (Heidelberg), Prof. Dr. Eulenburg (Berlin), Prof. Dr. Paul Flechsig (Leipzig), Dr. Gnauck (Pankow), Dr. Hadlich (Pankow), Prof. Dr. Hirschberg (Berlin), Prof. Dr. Hitzig (Halle), Director Dr. Jehn (Merzig), Docent Dr. A. Kast (Freiburg), Dr. Laquer (Frankfurt a.M.), Dr. Moeli (Dalldorf), Director Dr. A. Pick (Dobrzan), Docent Dr. E. Remak (Berlin), Dr. P. Rosenbach (St. Petersburg), Docent Dr. Th. Rumpf (Bonn), Sanit.-Rath Dr. Otto Schwartzer (Budapest), Prof. Dr. F. Schultze (Heidelberg), Dr. R. Schulz (Braunschweig), Director Dr. F. Siemens (Ueckermünde), Director Dr. E. Sioli (Bunzlau), Dr. Sommer (Allenberg). Professor Dr. A. Strümpell (Leipzig) u. A.

Leipzig, 1885.

Die Verlagsbuchhandlung:

Veit & Comp.